

78歳女性 未破裂Acom large AN

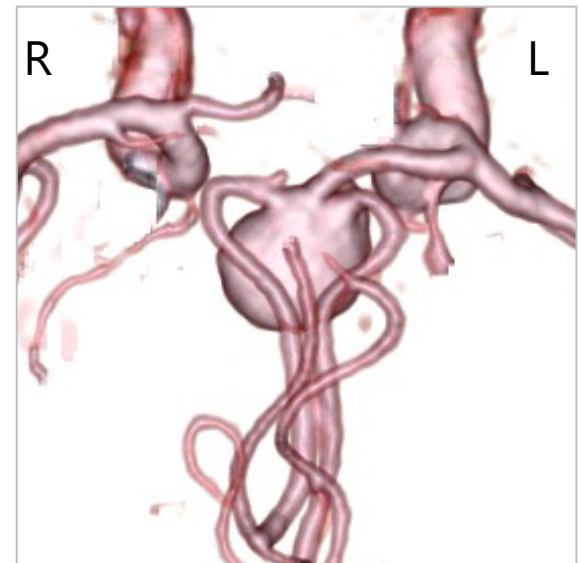
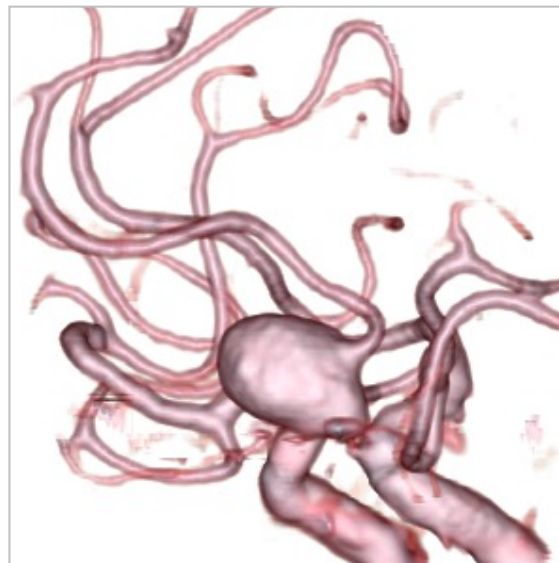
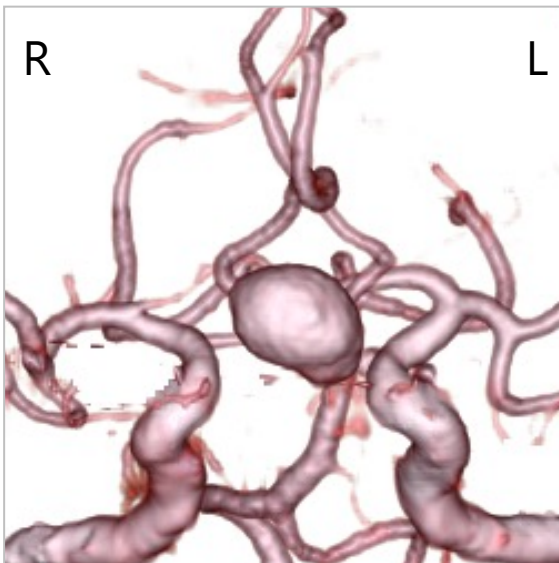
【現病歴】

2020年X月、意識消失の精査で動脈瘤がみつき、一旦他施設で血管内治療の方針となり精査が行われたが断念され、手術目的で紹介された。

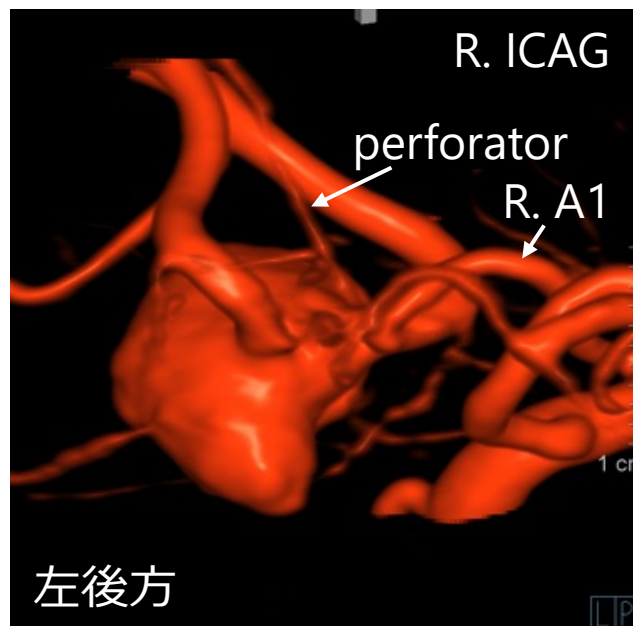
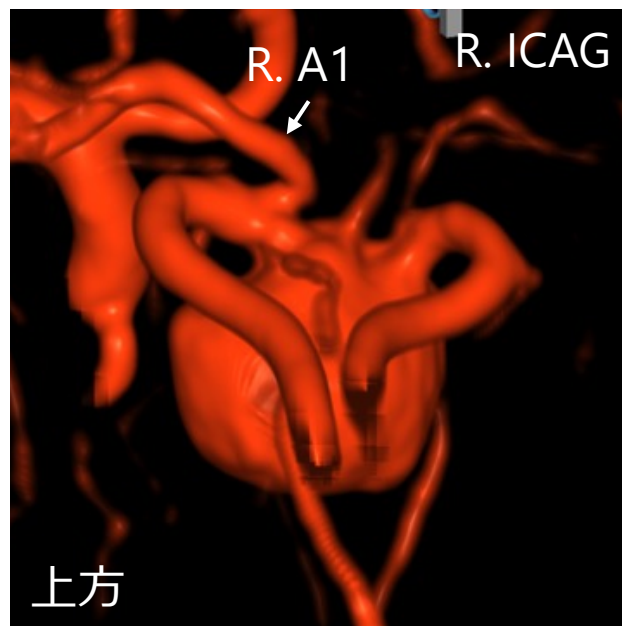
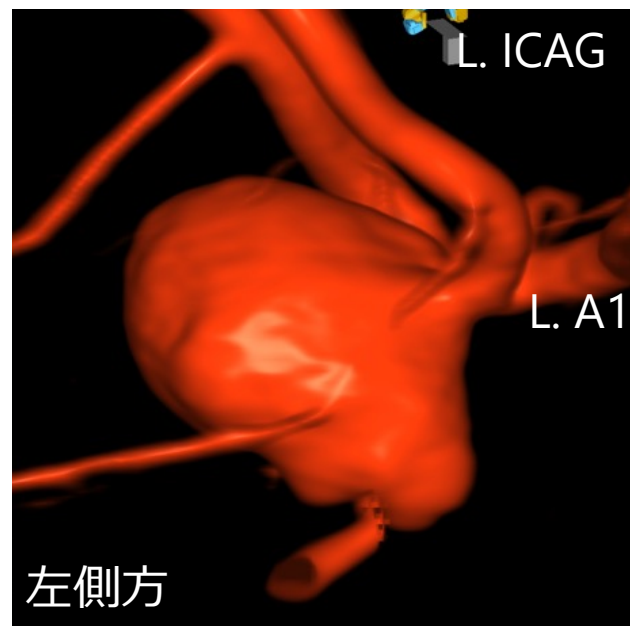
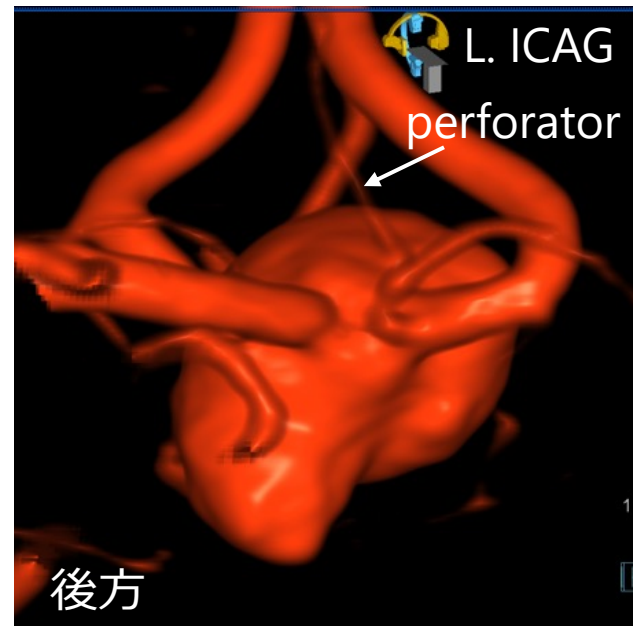
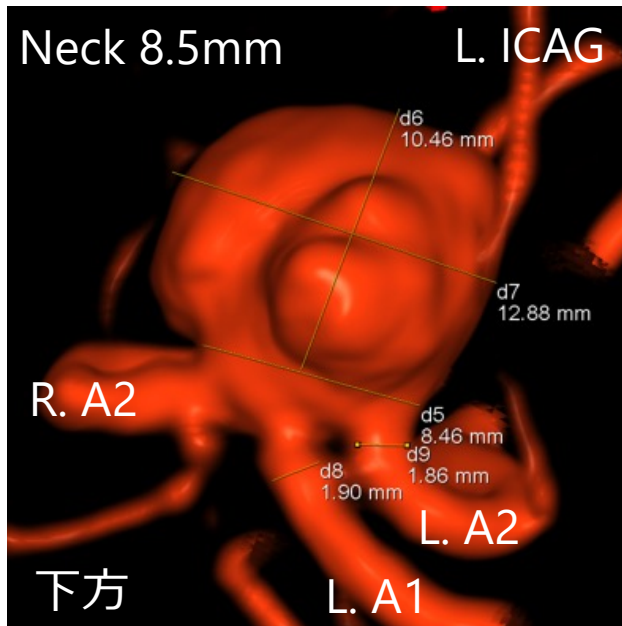
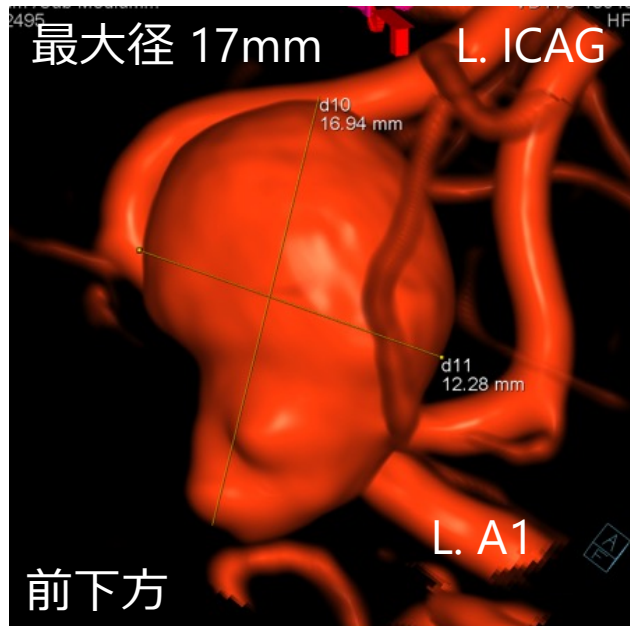
【既往歴】 高血圧、難聴

【家族歴】 SAHなし

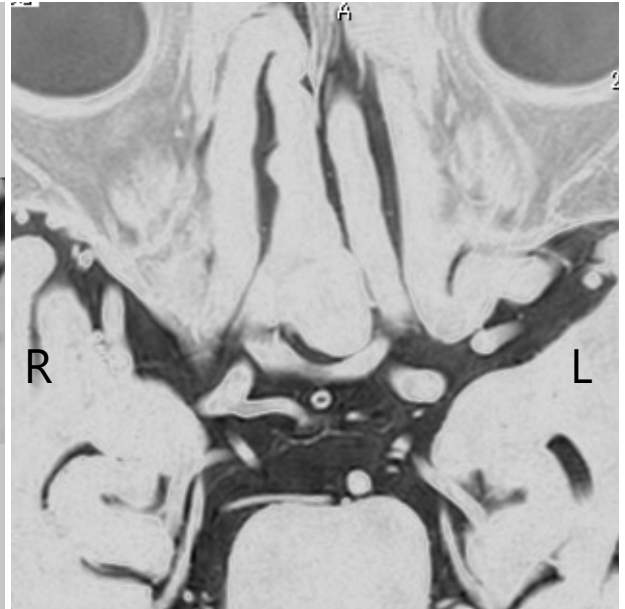
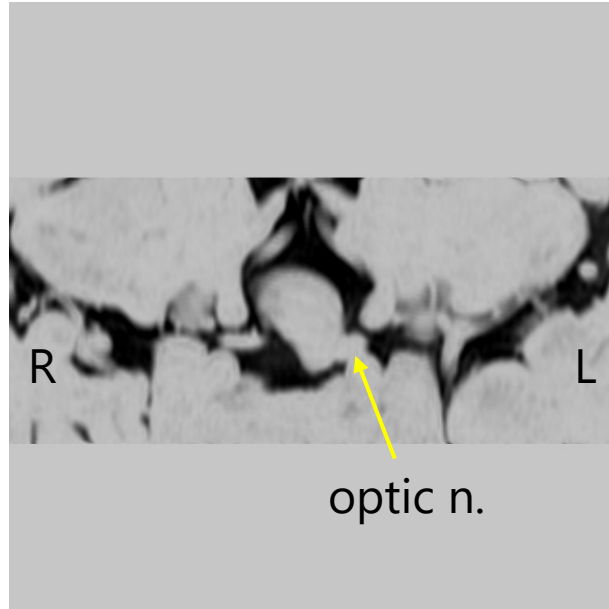
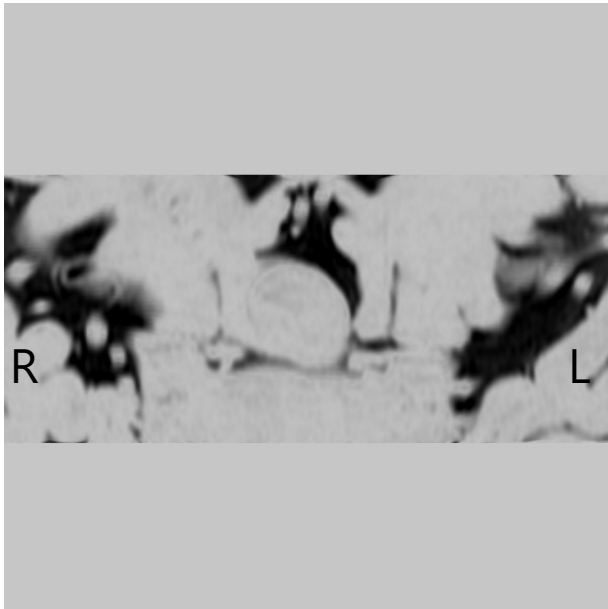
3D-CTA



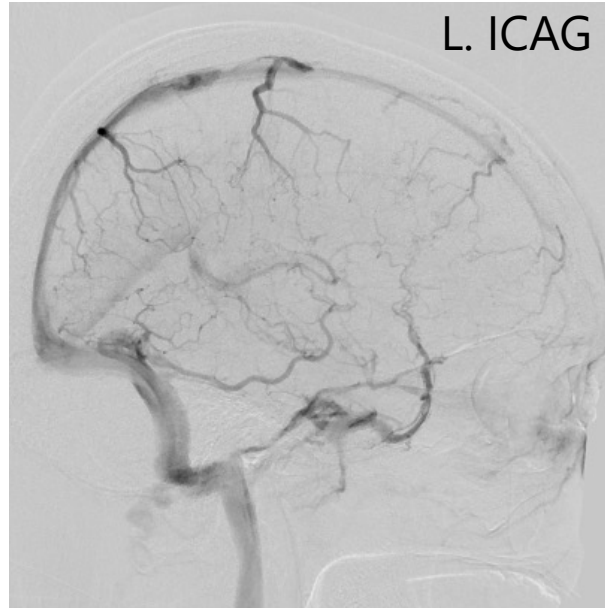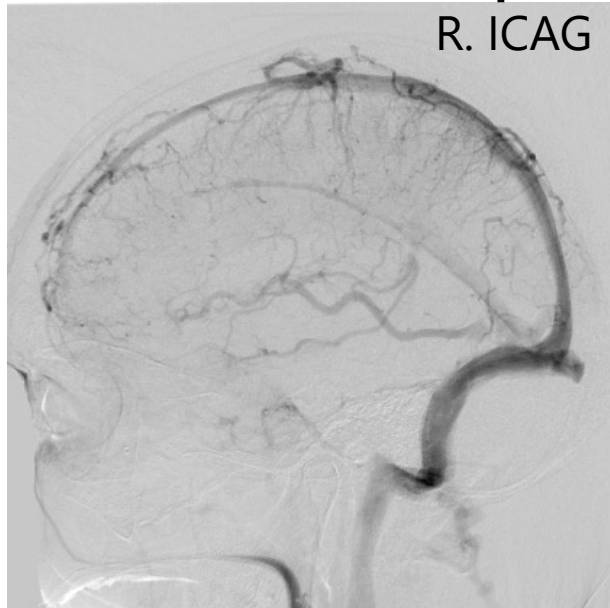
3D-RA



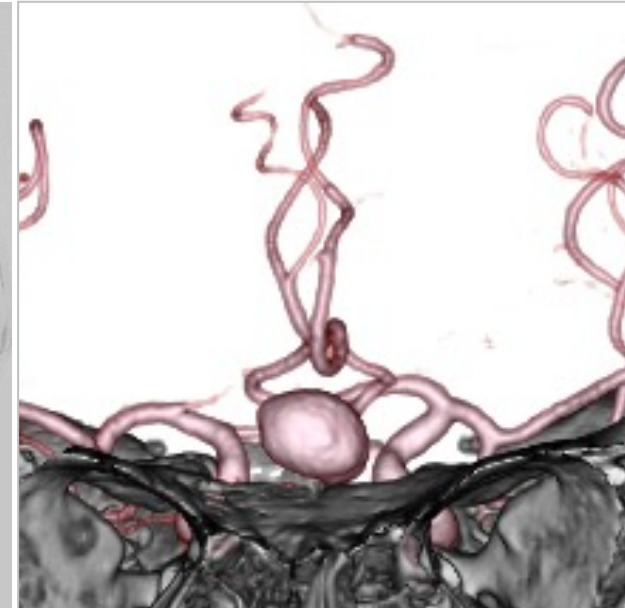
MR cisternography



DSA (venous phase)



CTA



本症例のポイント

- 前方向きAcom大型瘤
- 上下方向に広がり、下方成分は視神経の間に嵌る
- 左A1、両側 A2の3本がdomeから横並び出ており広頸（neck 8.5mm）
- 左A1がdominant
- 動脈瘤は左A1-2 junctionを巻き込み、右A1-A2 junctionはintact
- ネック近傍のdomeから穿通枝
- 右前頭葉、左視神経、左A2の分枝と癒着

検討事項

- 治療モダリティの選択
- 開頭、血管内それぞれの長所と問題点