

Case 2

57F

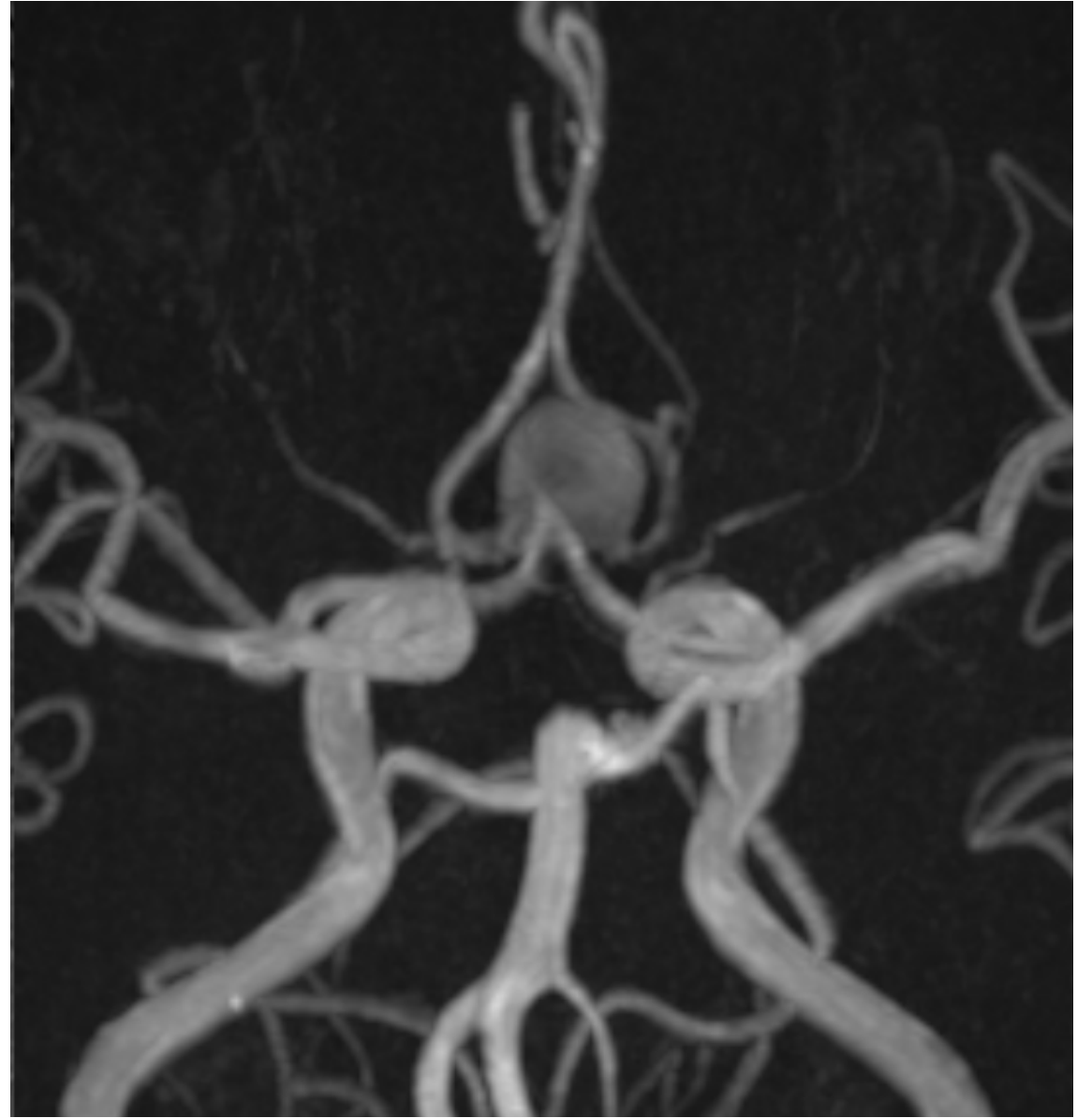
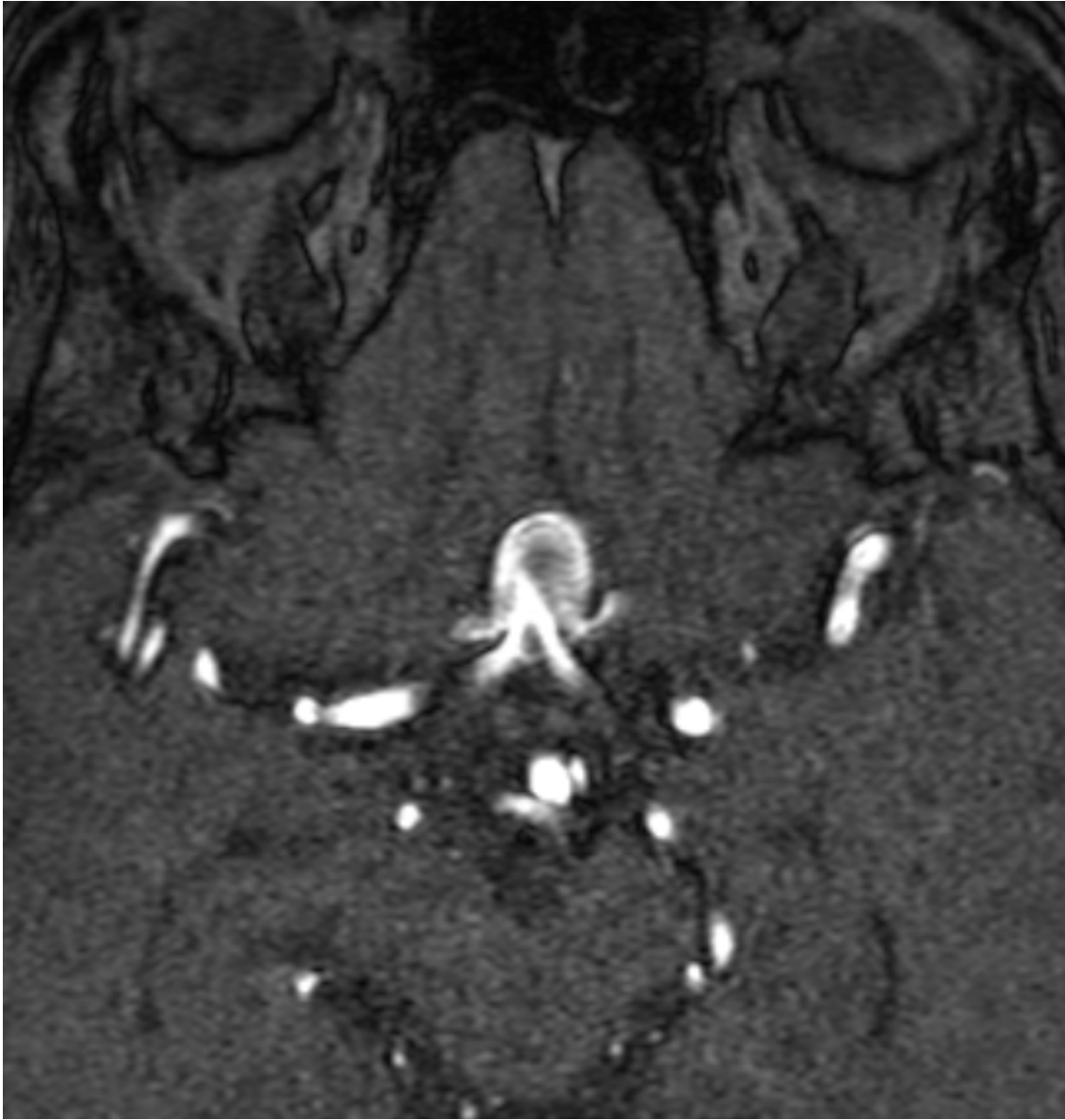ACoA AN

(unruptured)

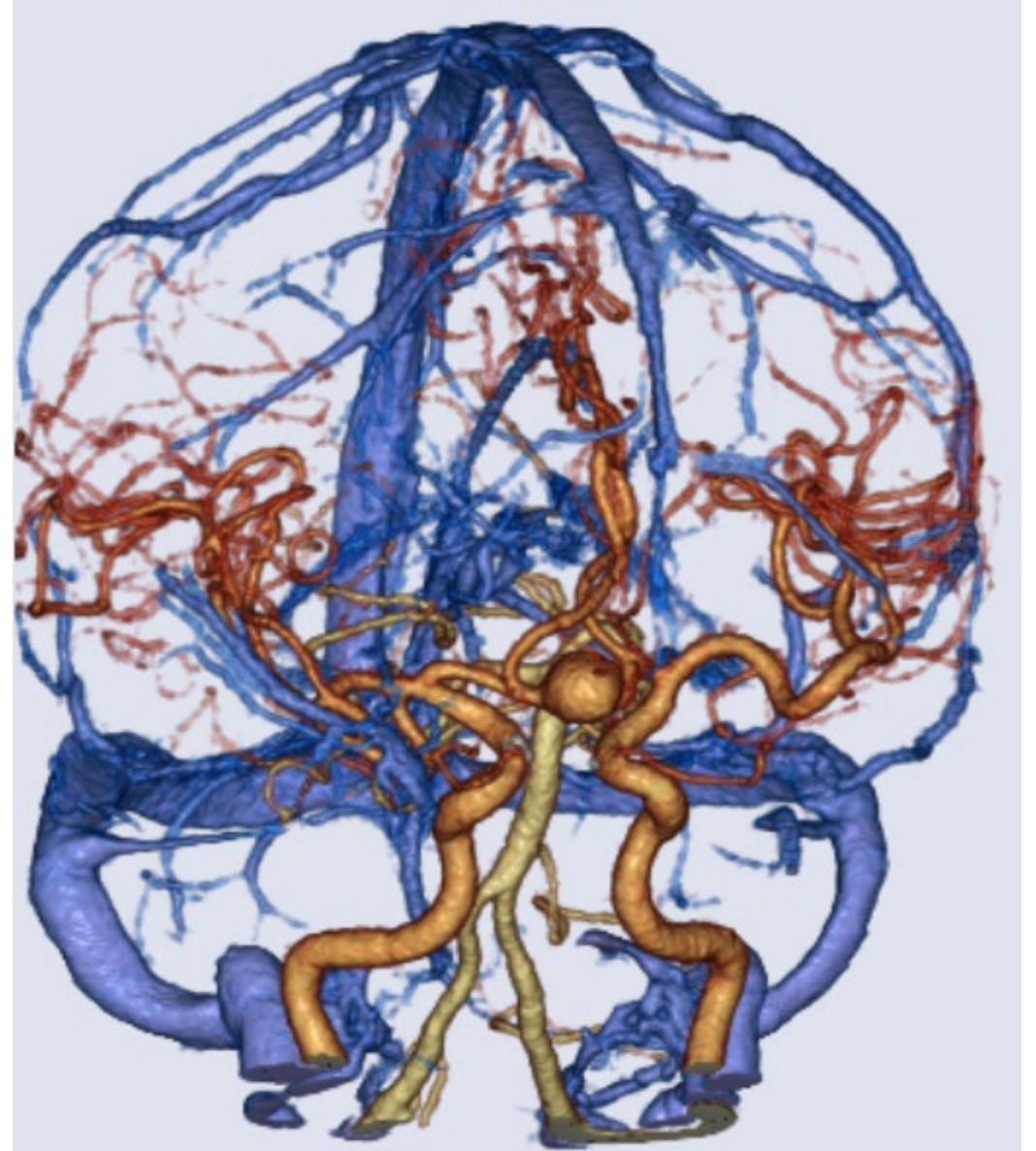
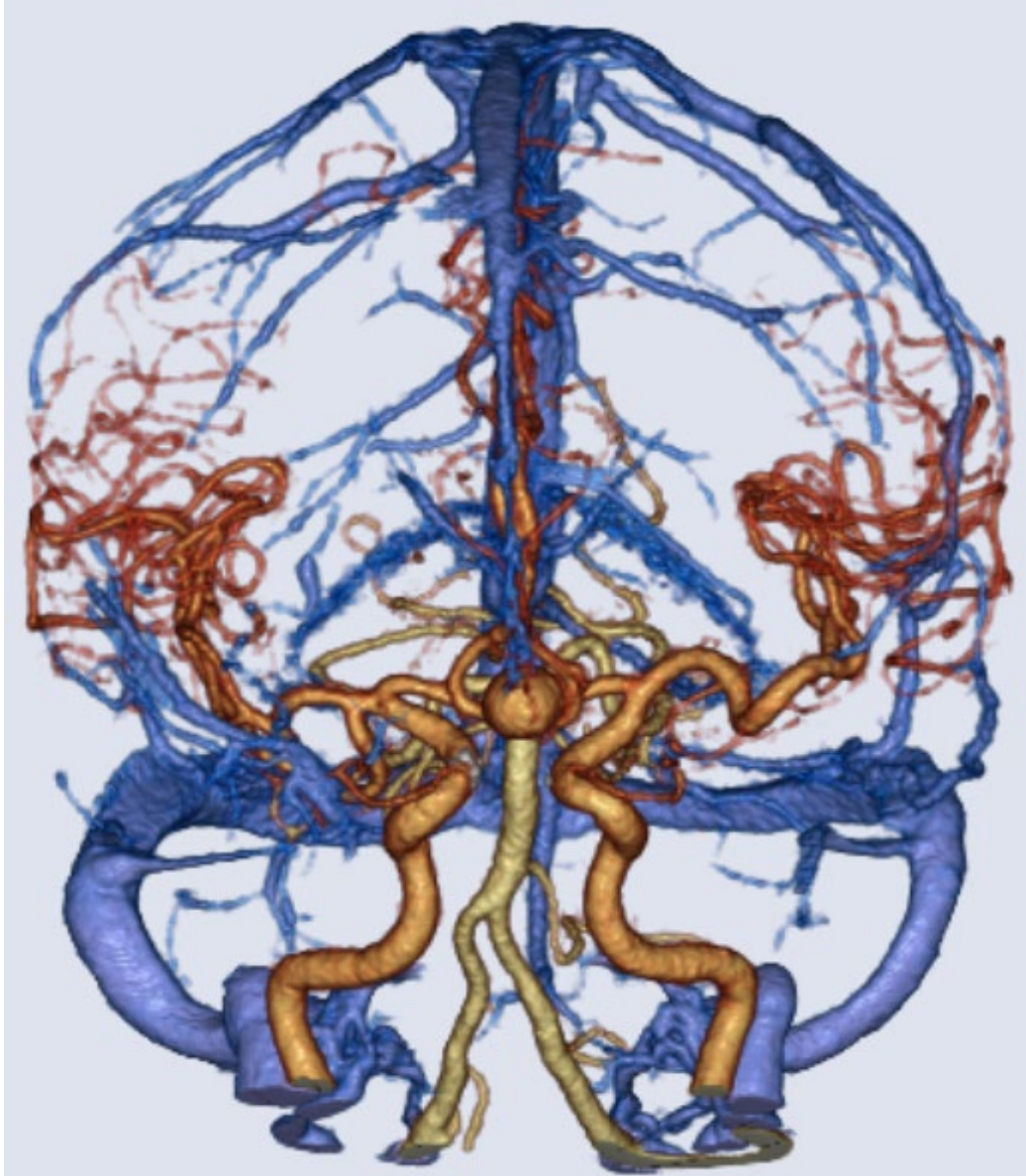
Case 2 57F

現病歴	生体腎移植前のスクリーニングで未破裂脳動脈瘤を指摘され、脳神経外科に紹介された。腎移植を施行され、10ヶ月後に脳動脈瘤の治療を行うことになった。
既往歴	慢性尿細管間質性腎炎 末期腎不全 生体腎移植後 シェーグレン症候群 橋本病
内服薬	エベロリムス タクロリムス メチルプレドニゾロン プレドニゾロン レボチロキシナトリウム 塩化カリウム カンデサルタン クエン酸第一鉄
生活歴	特記すべき事項なし
現症	意識清明 見当識良好 神経脱落症状なし Cre 0.64 eGFR 73.6 Hb 11.6 Ht 36.5

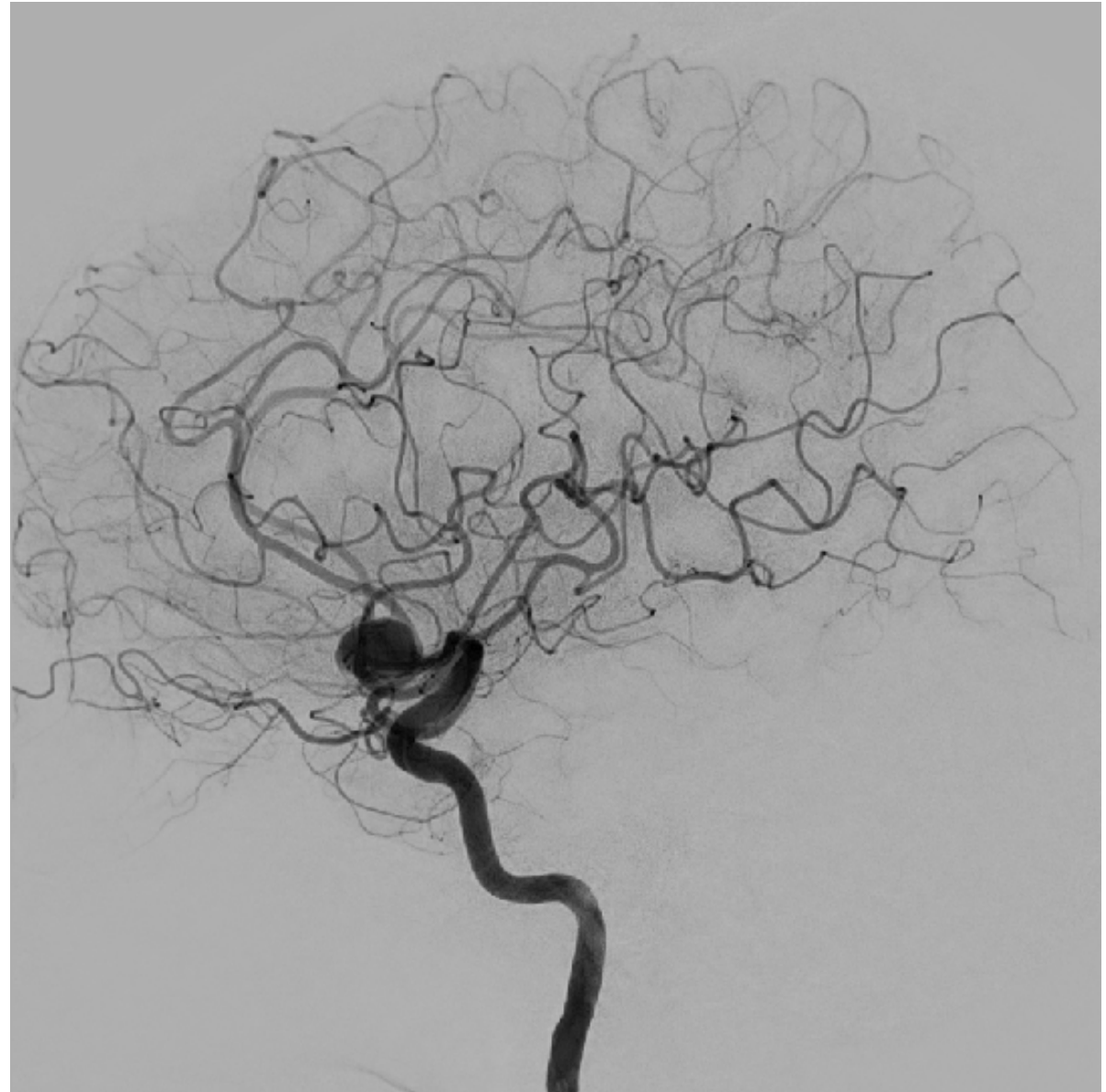
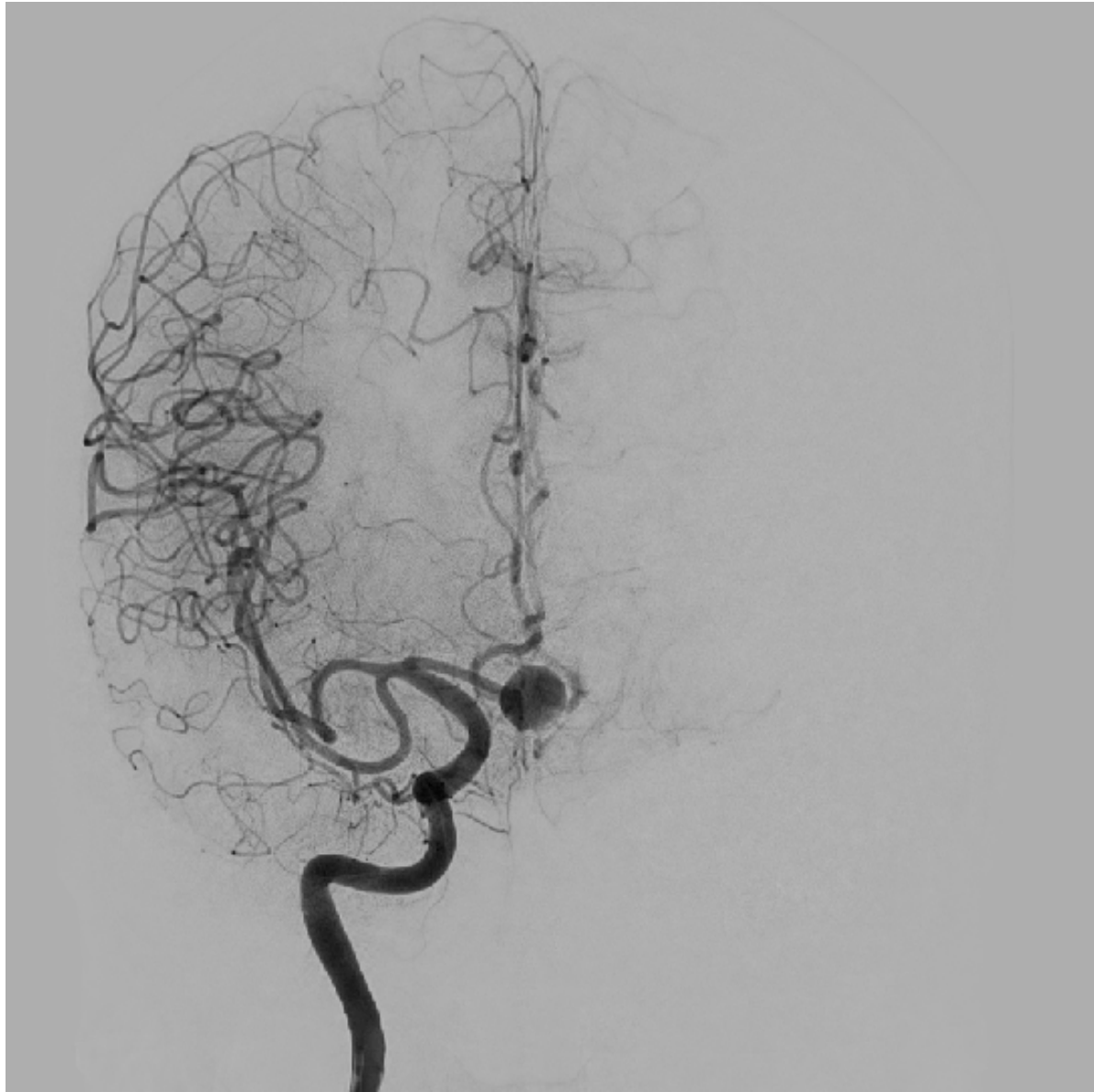
TOF-MRA



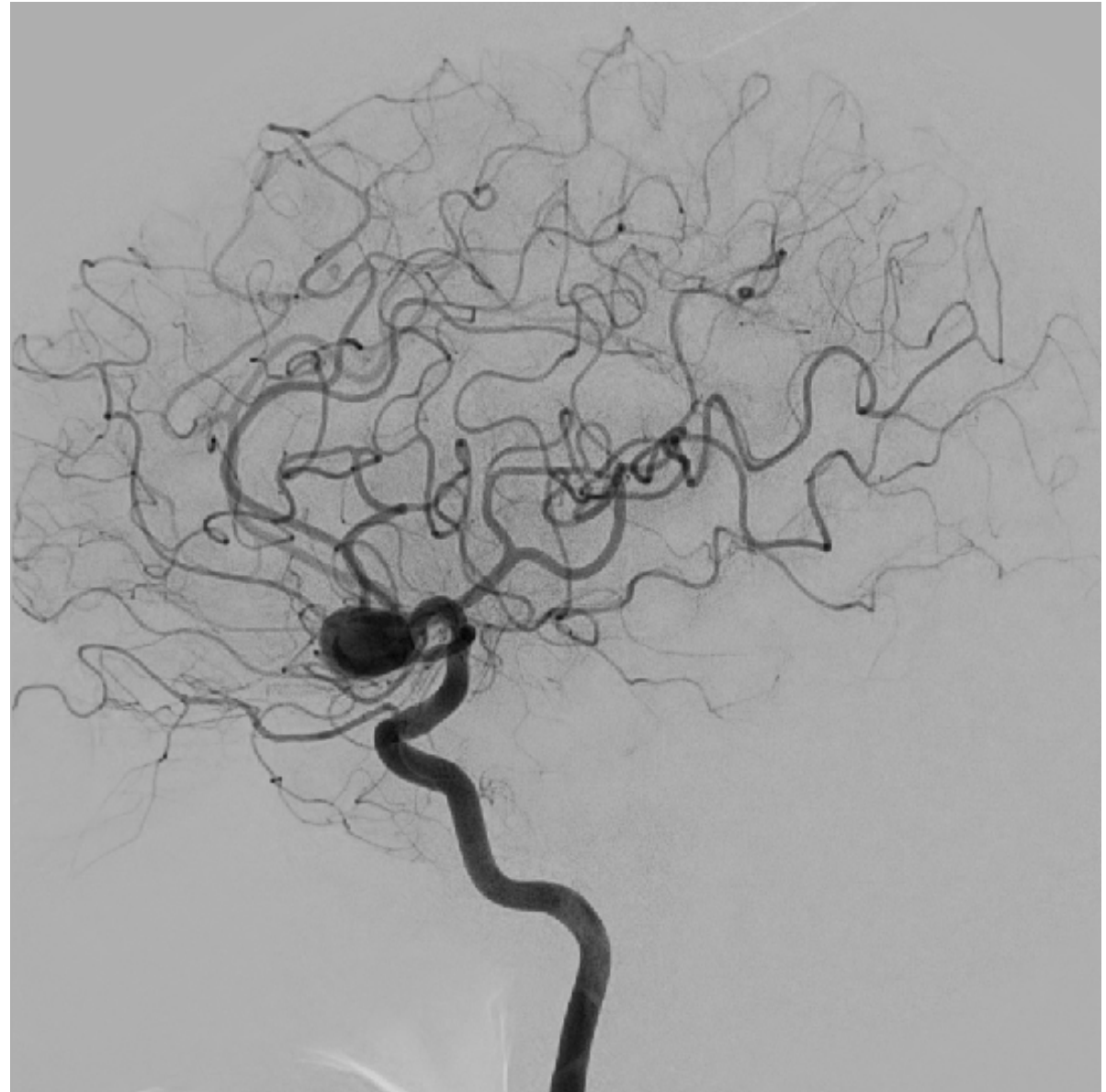
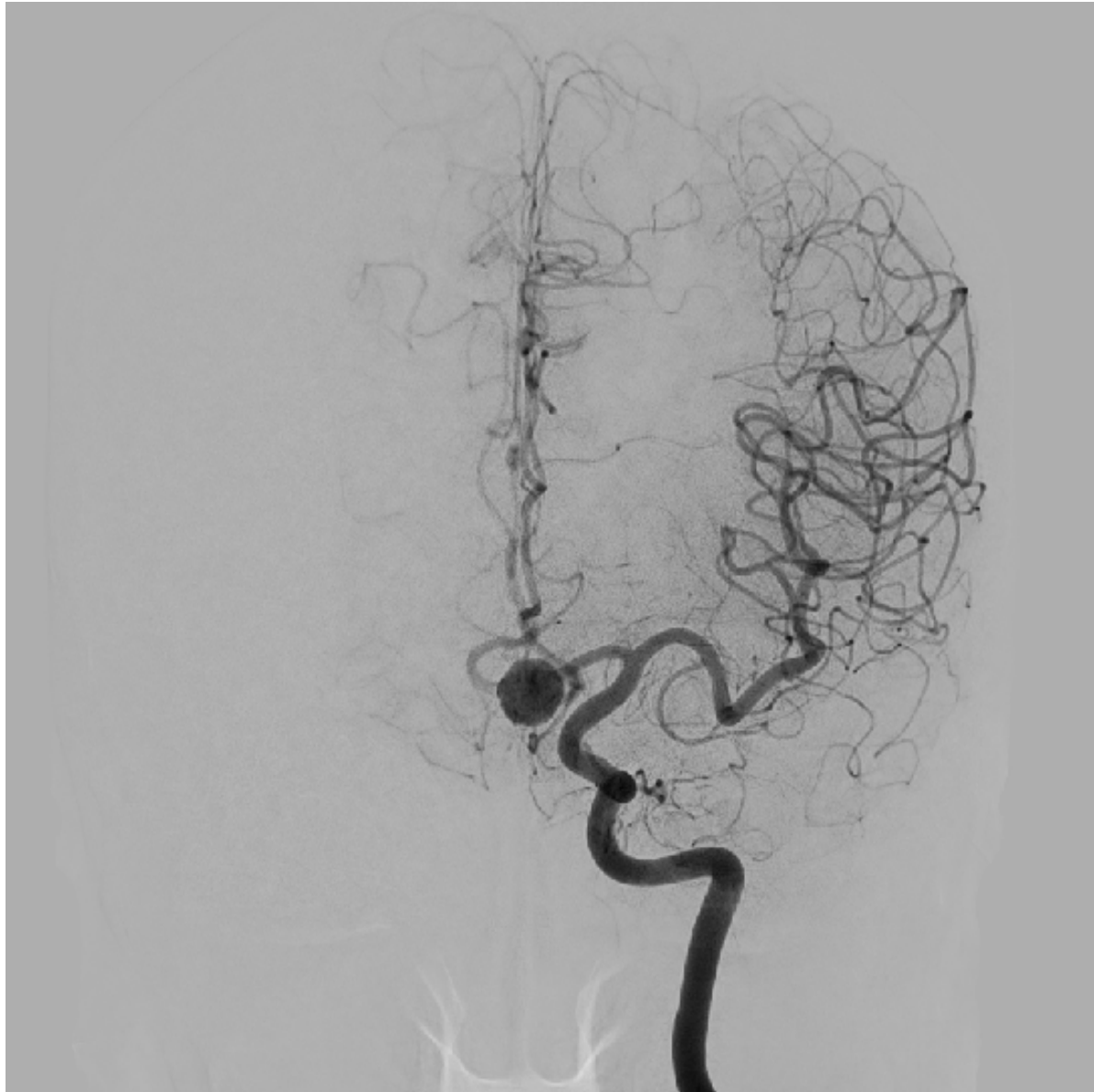Fusion images of CTA and CTV



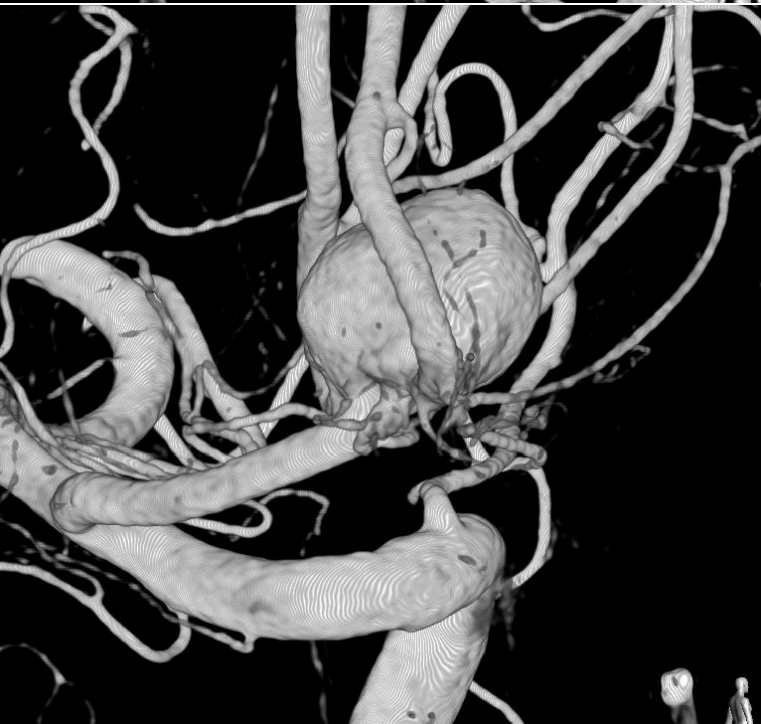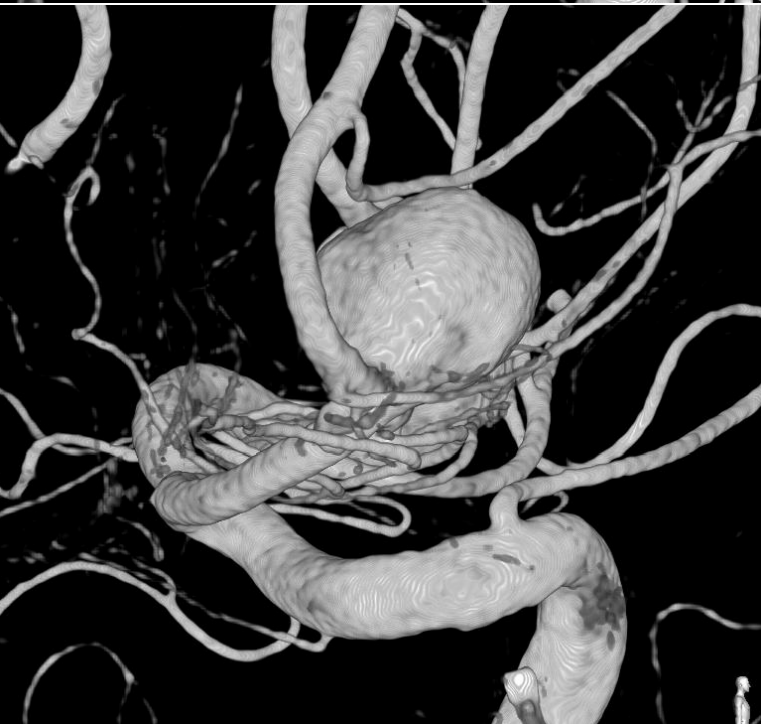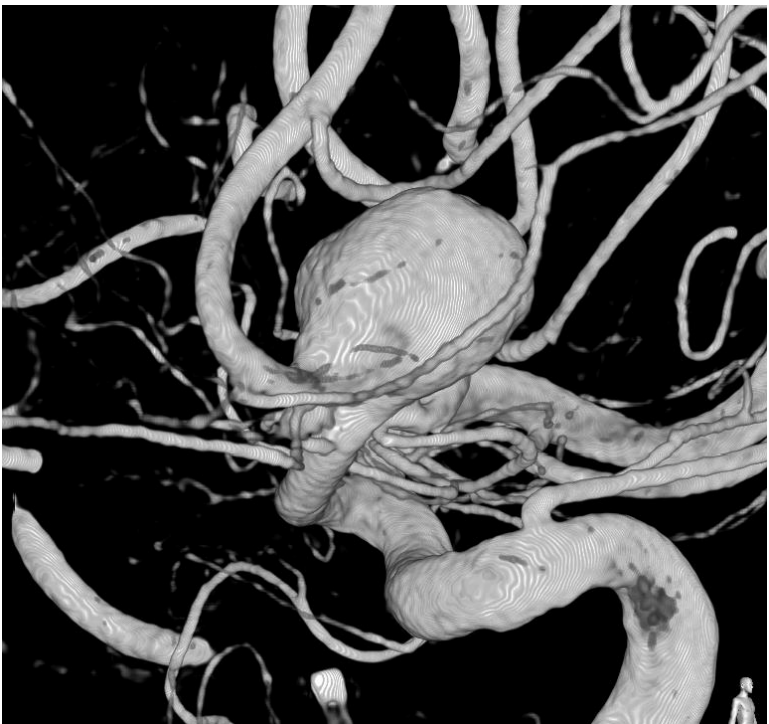
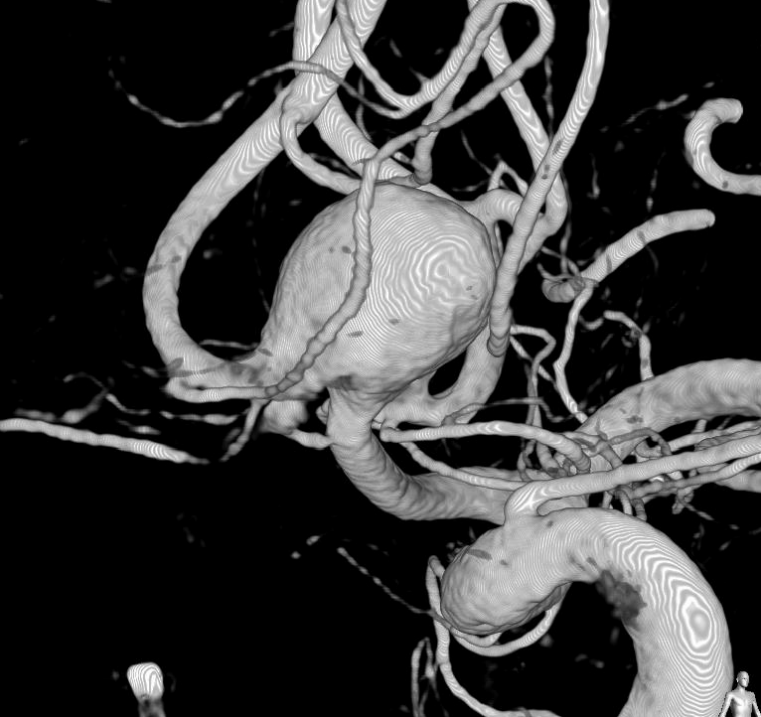
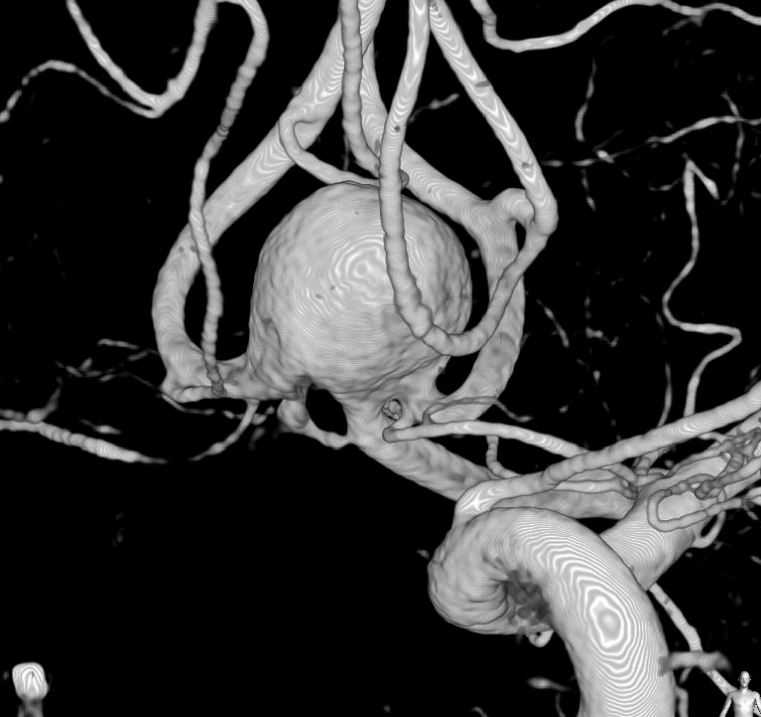Rt. ICAG



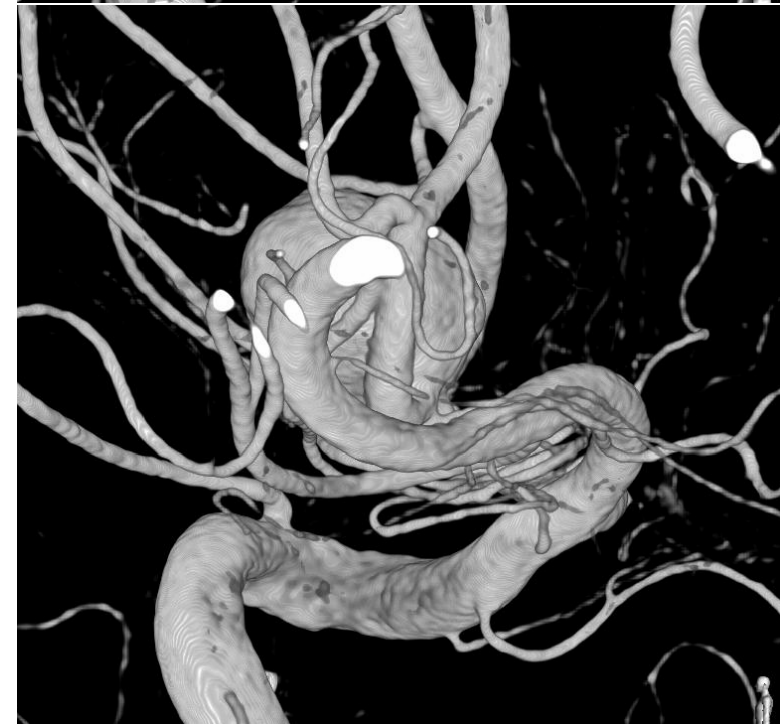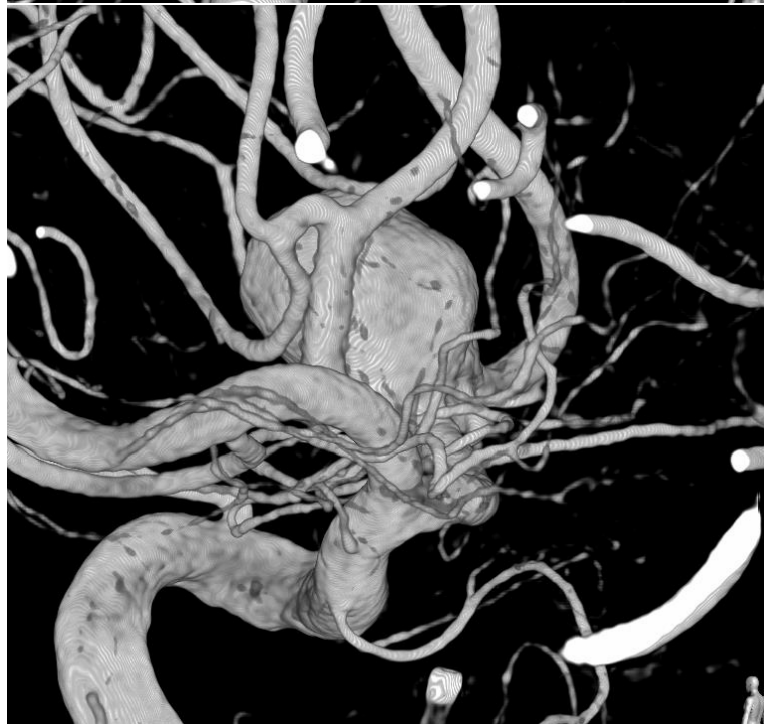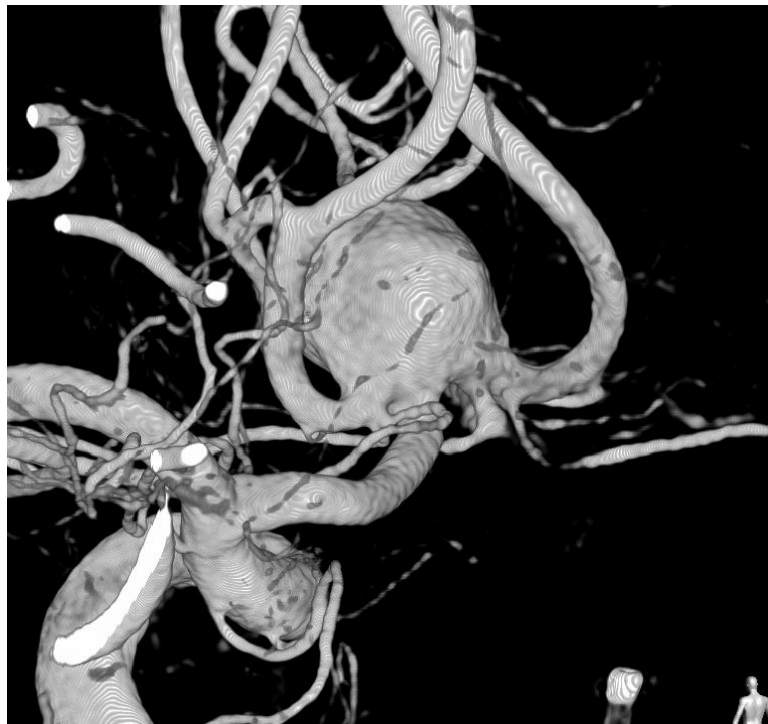
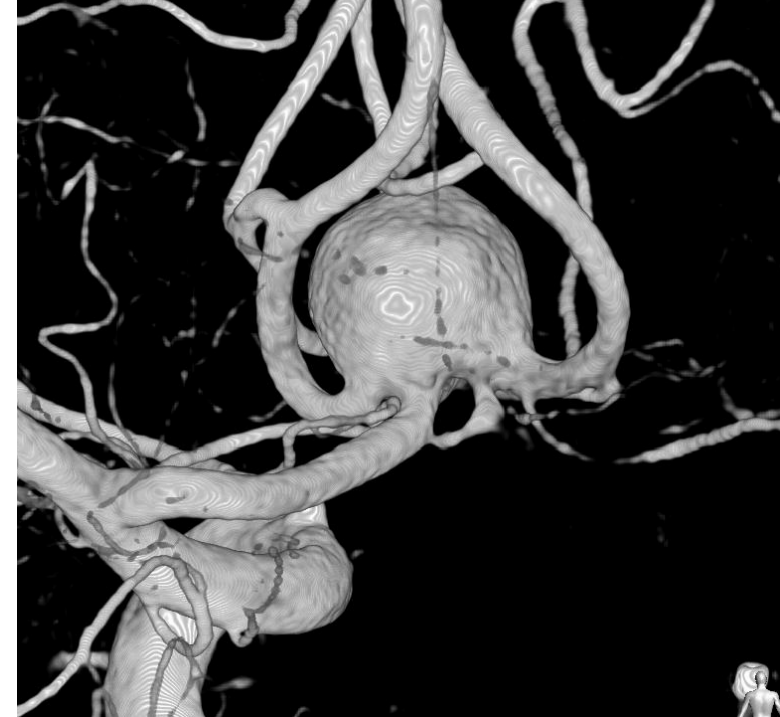
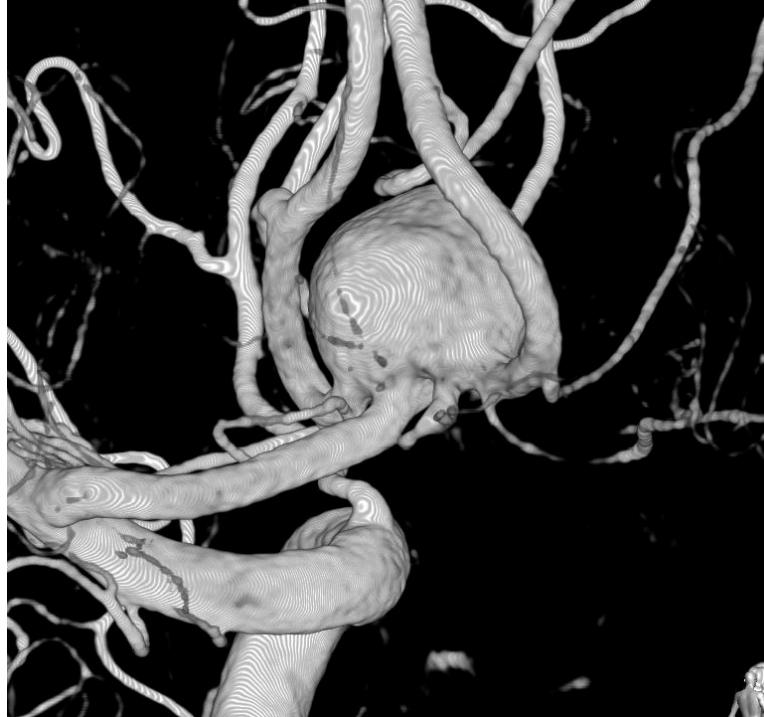Lt. ICAG



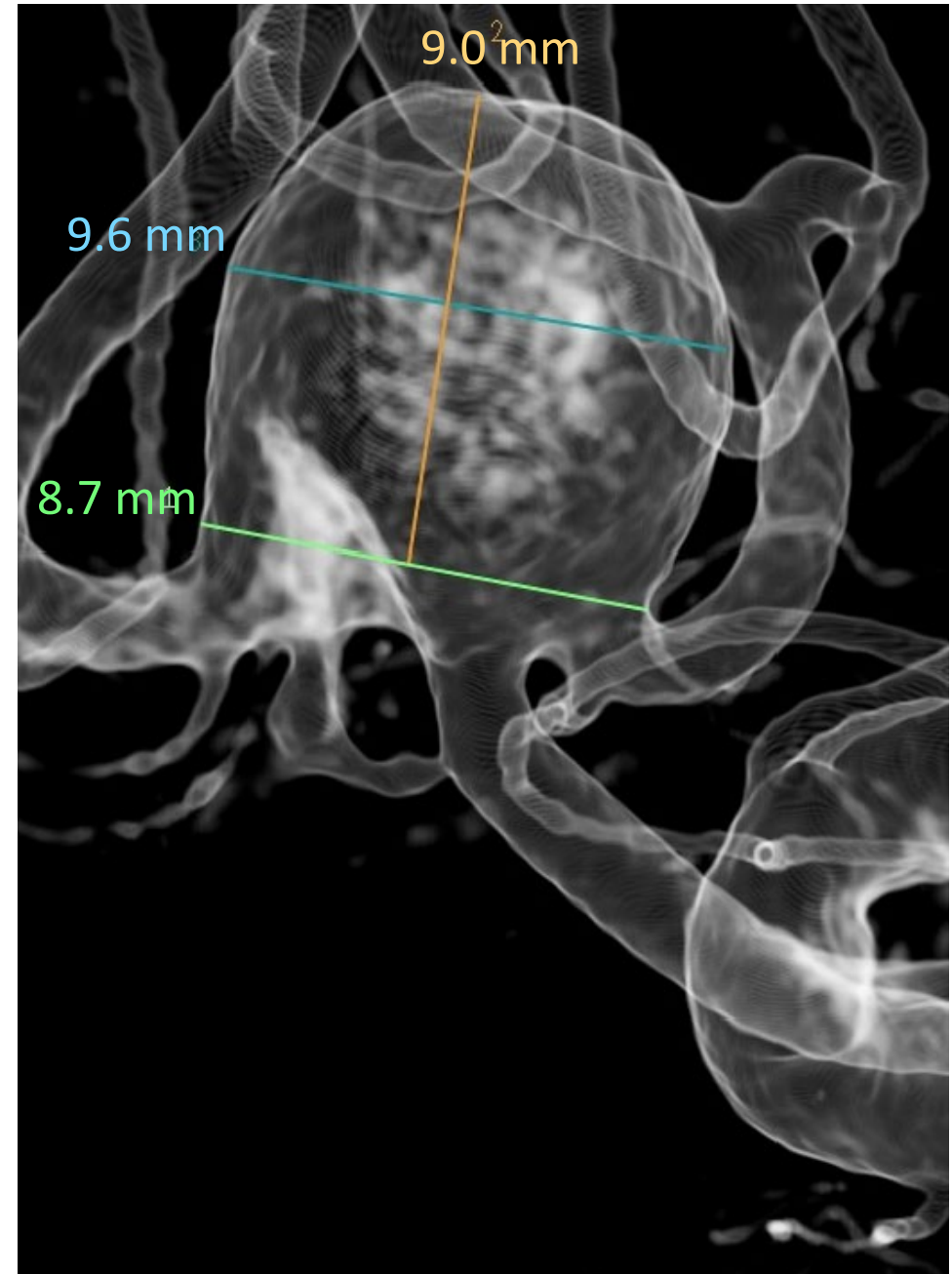
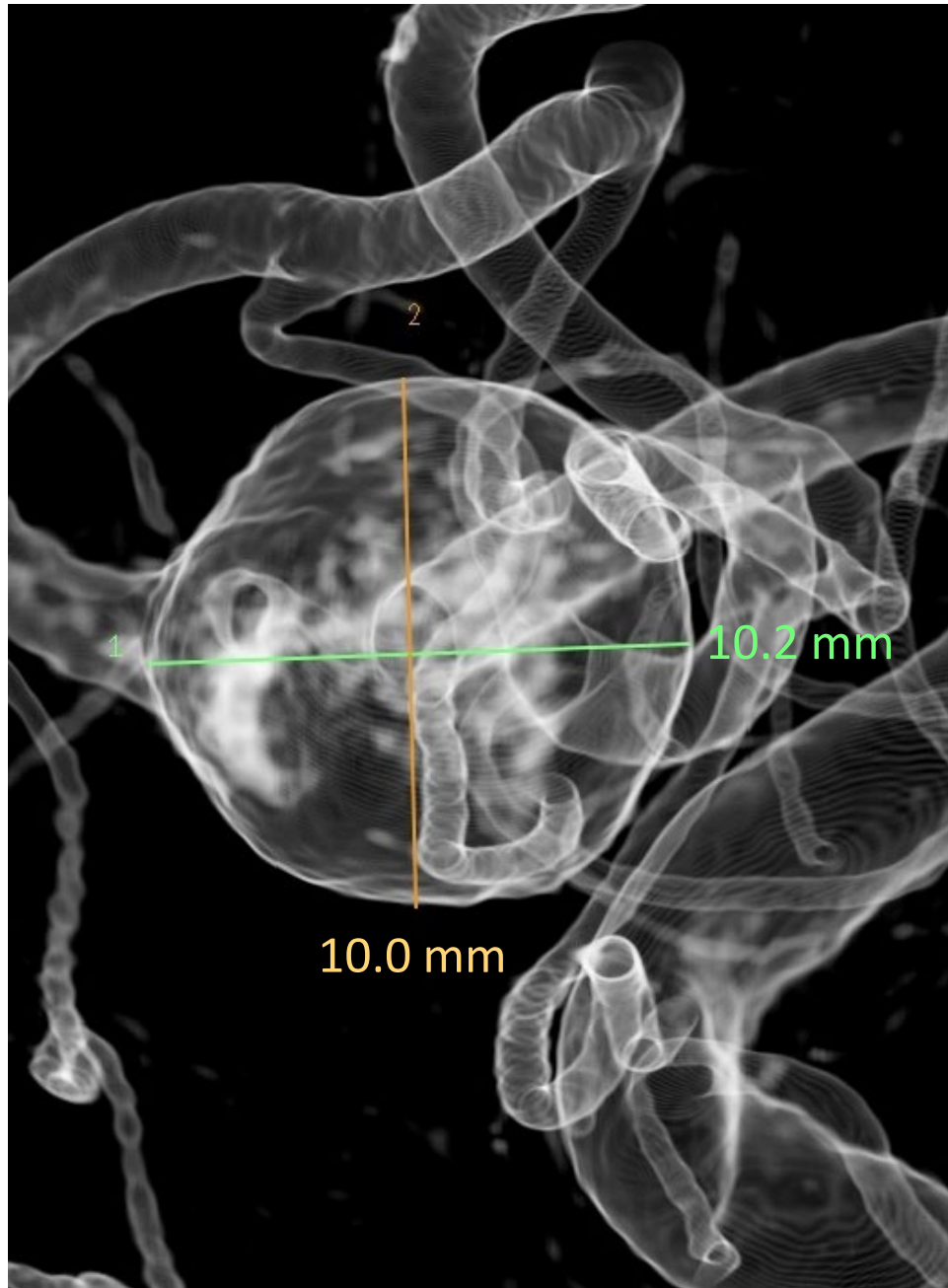
Lt. ICA 3D-RA



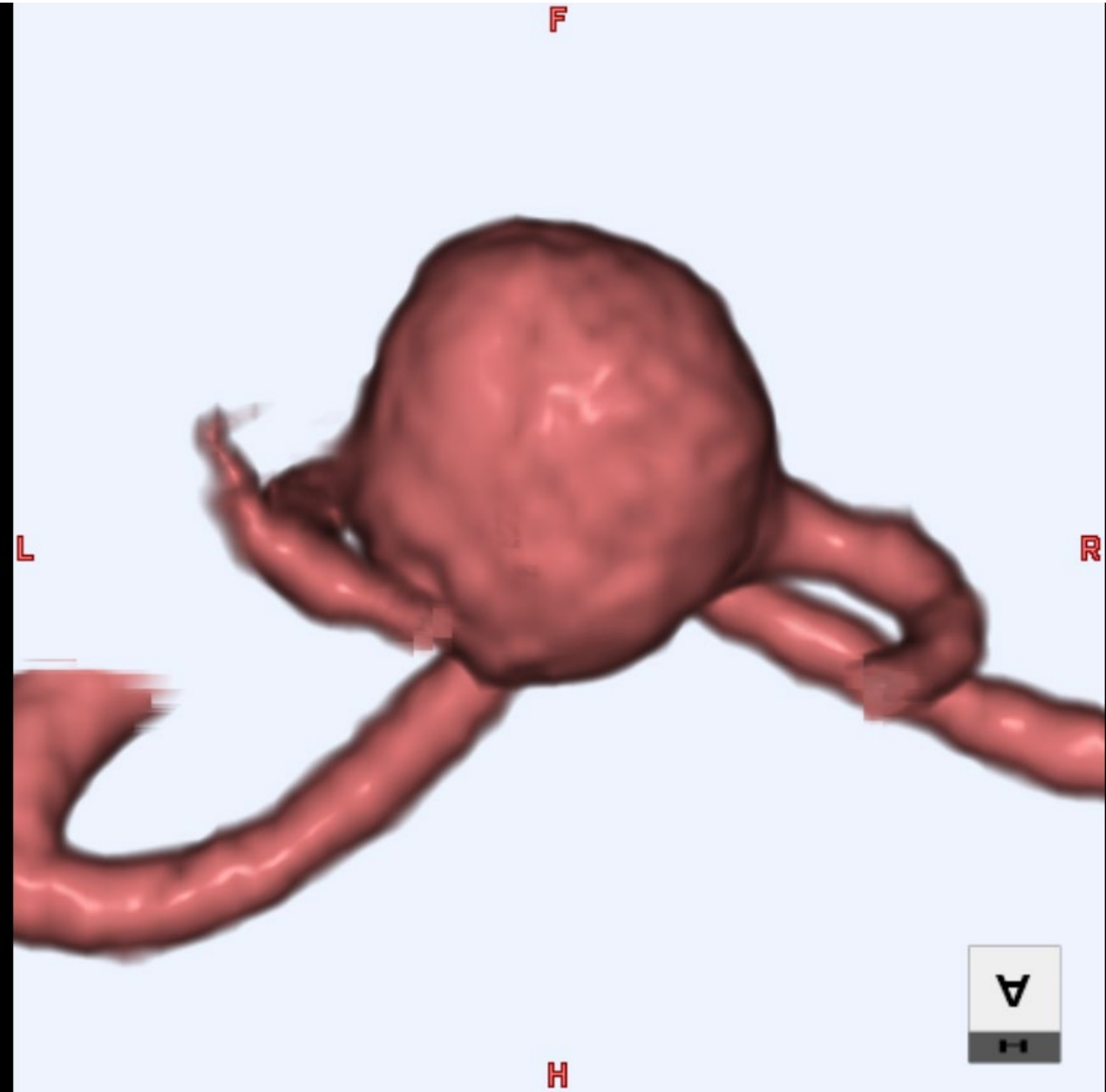
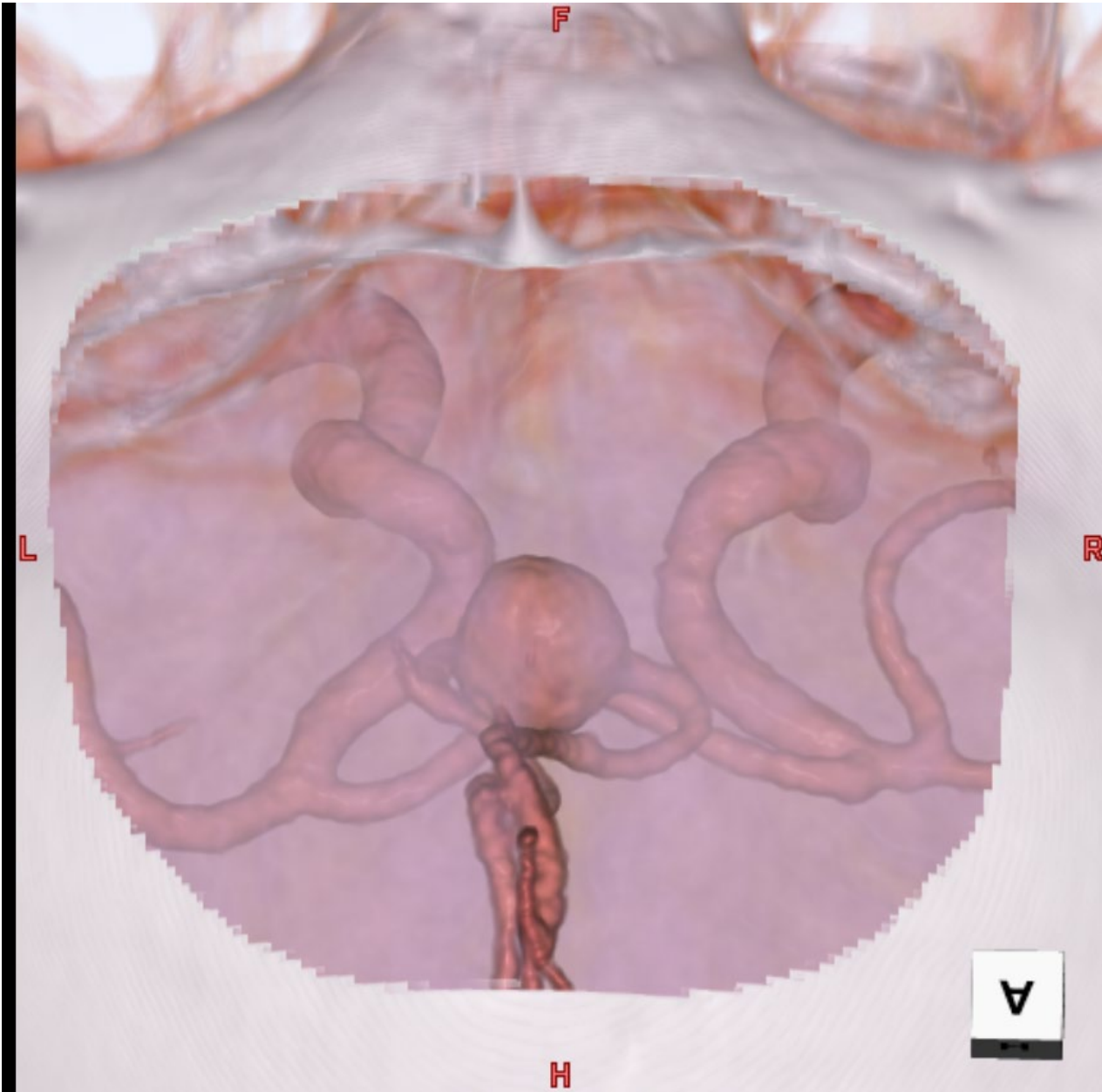
Lt. ICA 3D-RA



Lt. ICA 3D-RA



CTA



Case 2 summary

- ✓ 未破裂大型ACoA動脈瘤
- ✓ Wide neck、前向き
- ✓ 腎移植後、腎機能は問題ない

To be discussed...

- ✓ 治療は？ 直達手術？ 血管内治療？
- ✓ 直達手術の場合のアプローチ法、clip application
- ✓ 血管内治療の場合
 - ①Double catheter ②Balloon assist ③Stent assist (single)
 - ④Stent assist (multiple) ⑤その他