

The 2nd UTOPIA for CVD

IVR Session Round Table Discussion

Case 01

62M

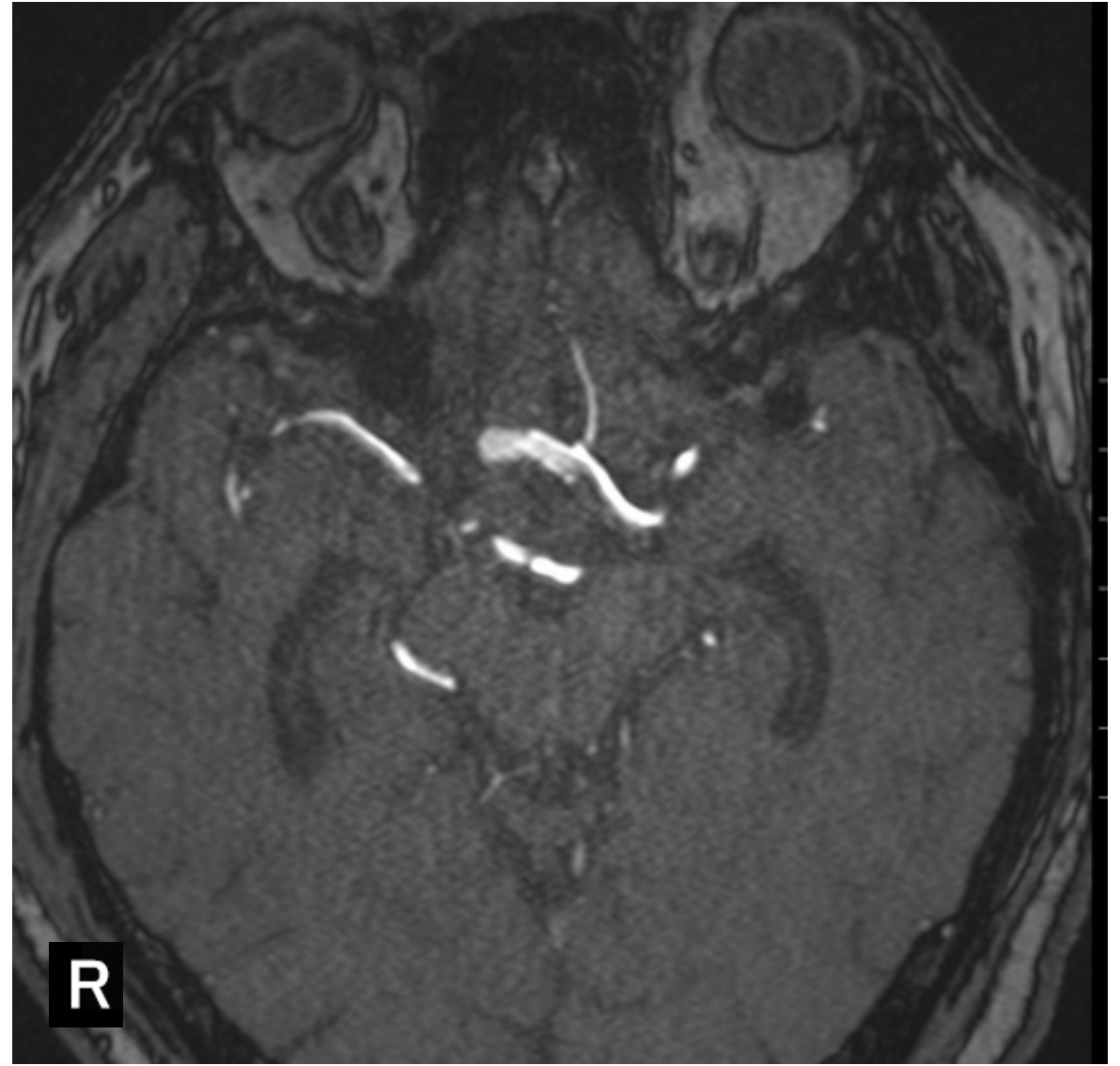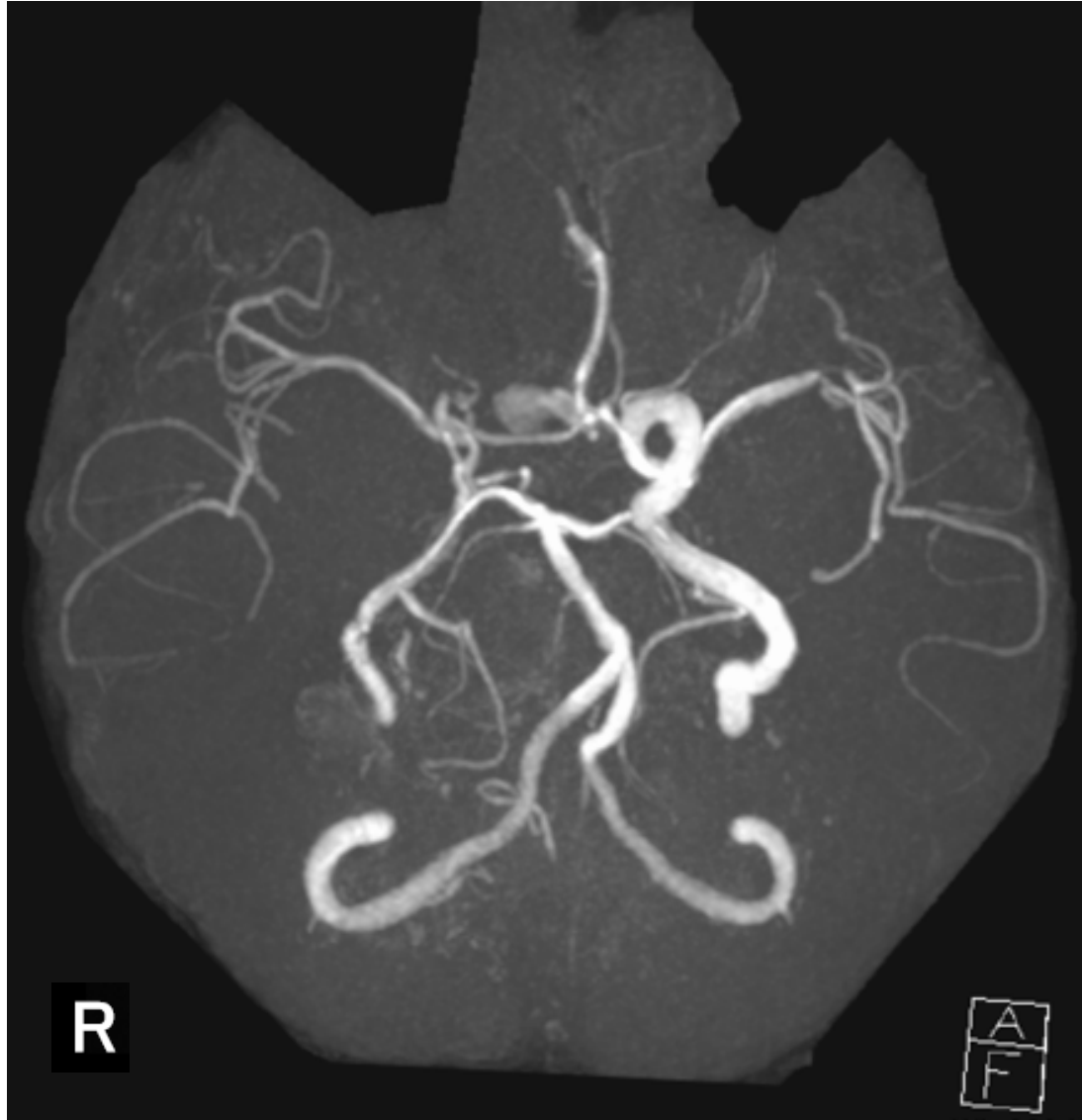
ACoA AN

(unruptured)

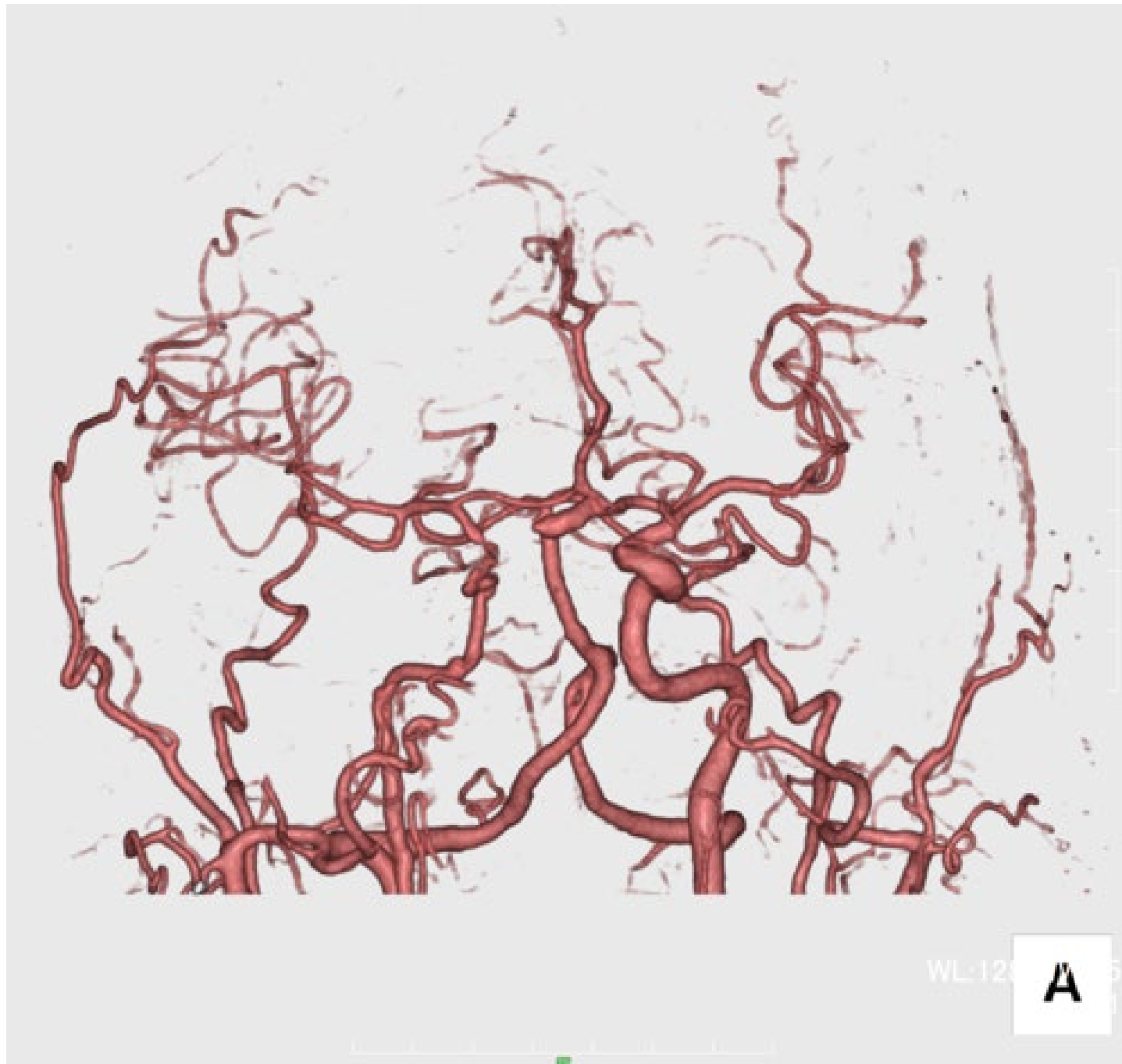
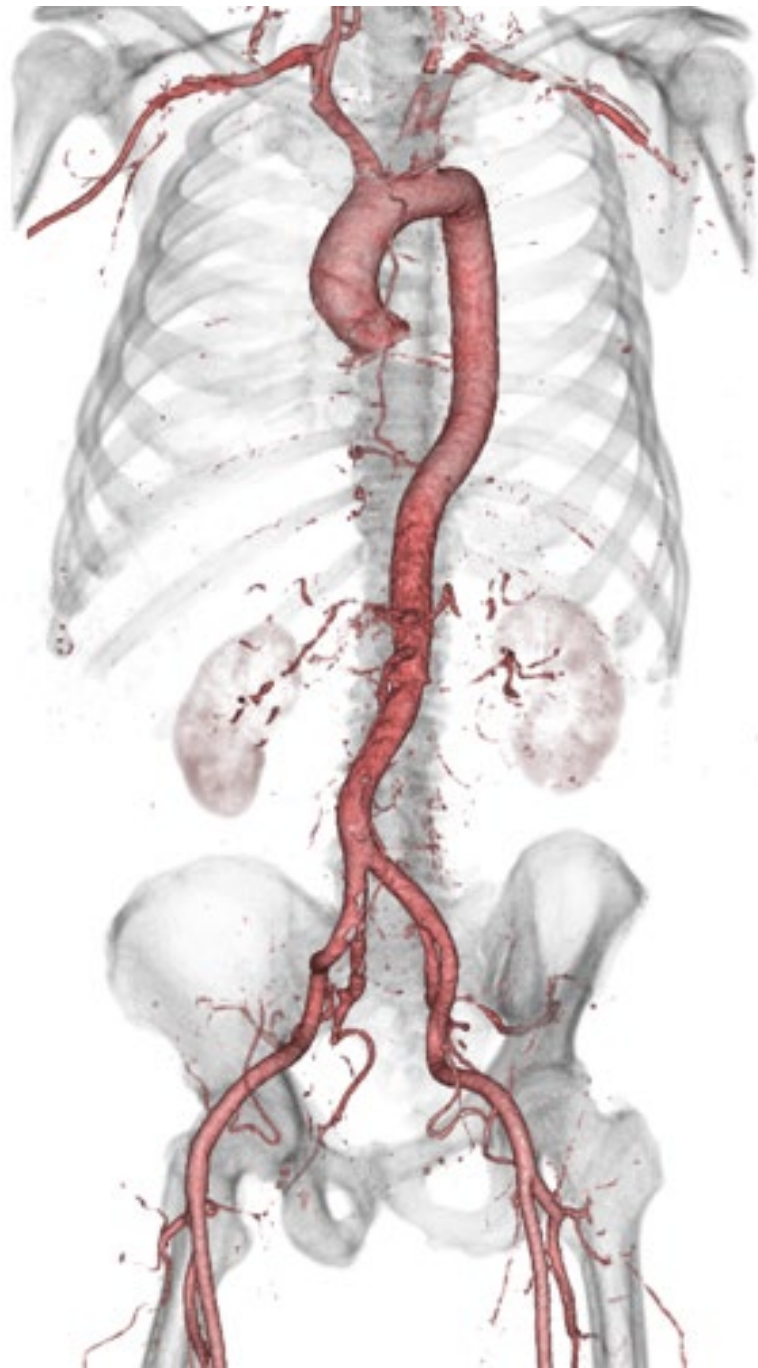Case 01 62M

現病歴	10年以上前に左未破裂MCA瘤に対して、他院で開頭クリッピング術を受けた。そのときに小さなACoA瘤を指摘されていたが、通院を自己中断していた。 今回、頭痛・右目のぼやけ感を主訴に近医クリニックを受診した。MRIを行ったところ大型ACoA瘤を指摘され、当院脳神経外科へ紹介受診となった。
既往歴	特記すべき事項なし
内服薬	定期内服薬なし
生活歴	特記すべき事項なし
現症	右目の見えにくさを訴えるが、対面検査で視野欠損なし その他、神経脱落所見なし

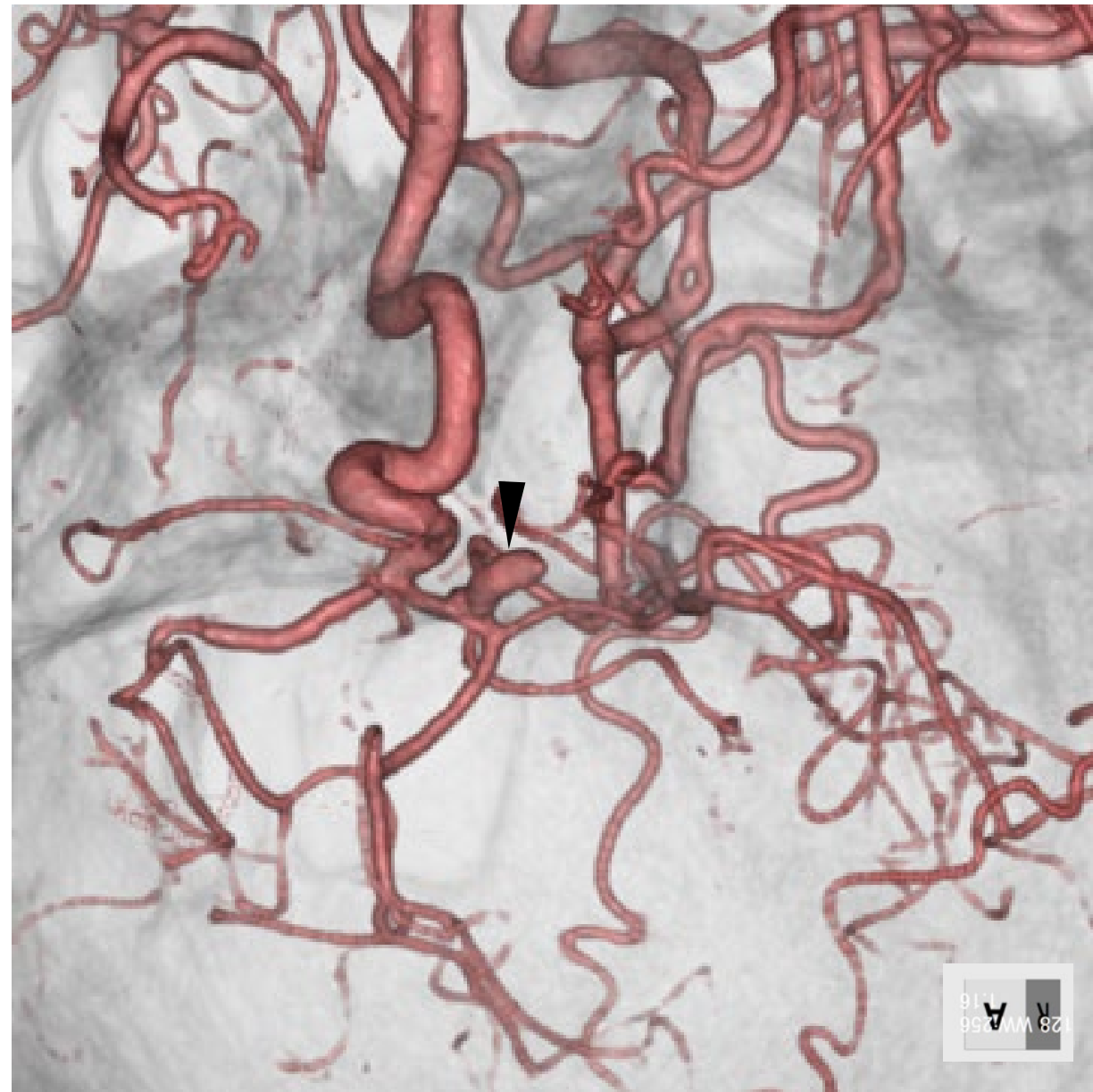
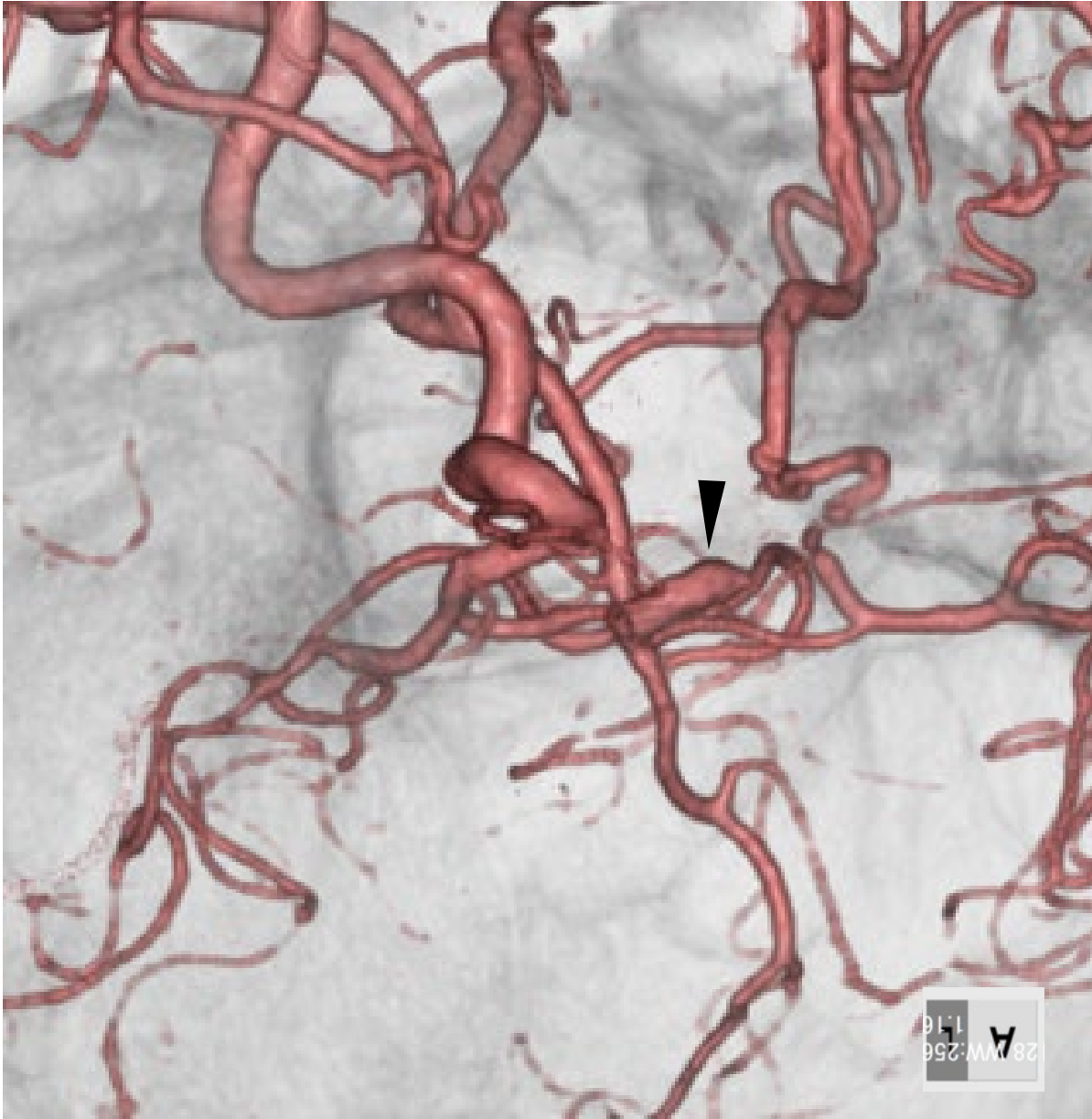
MRA



CTA

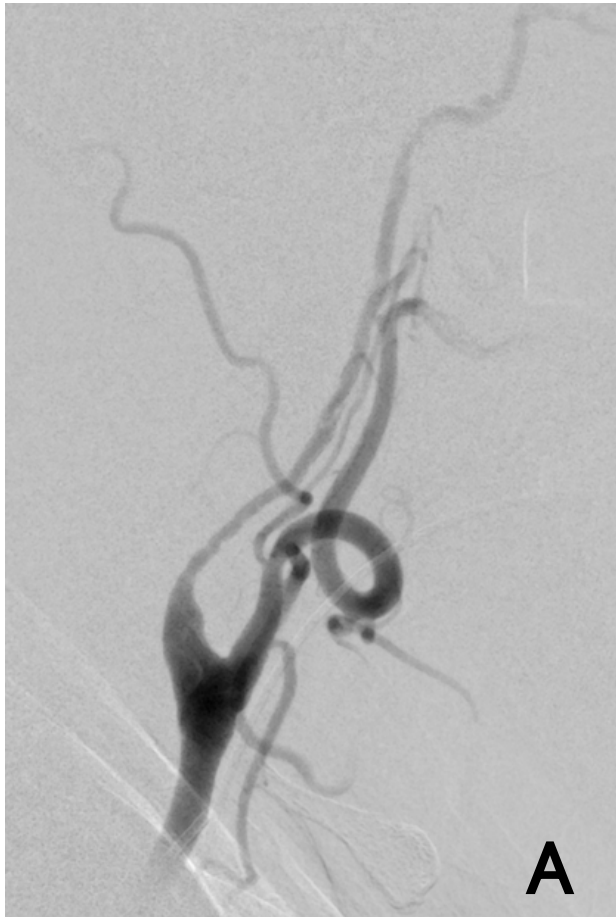

CTA

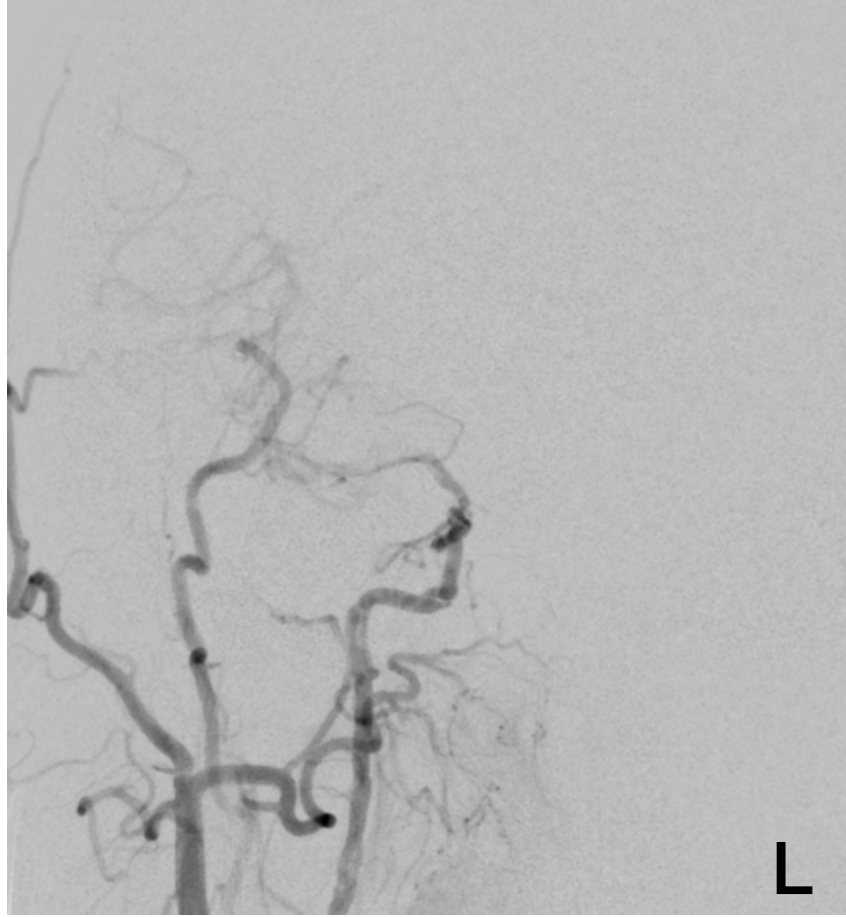

血管撮影

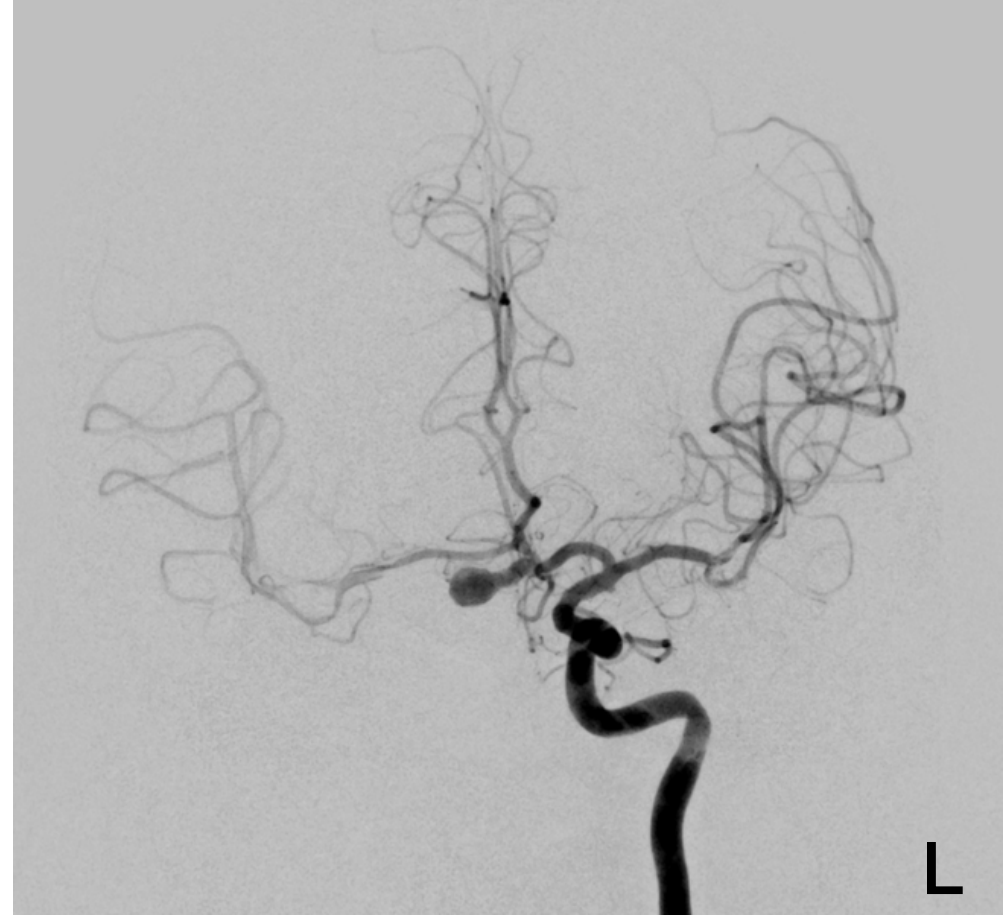
Rt. CCAG (neck)



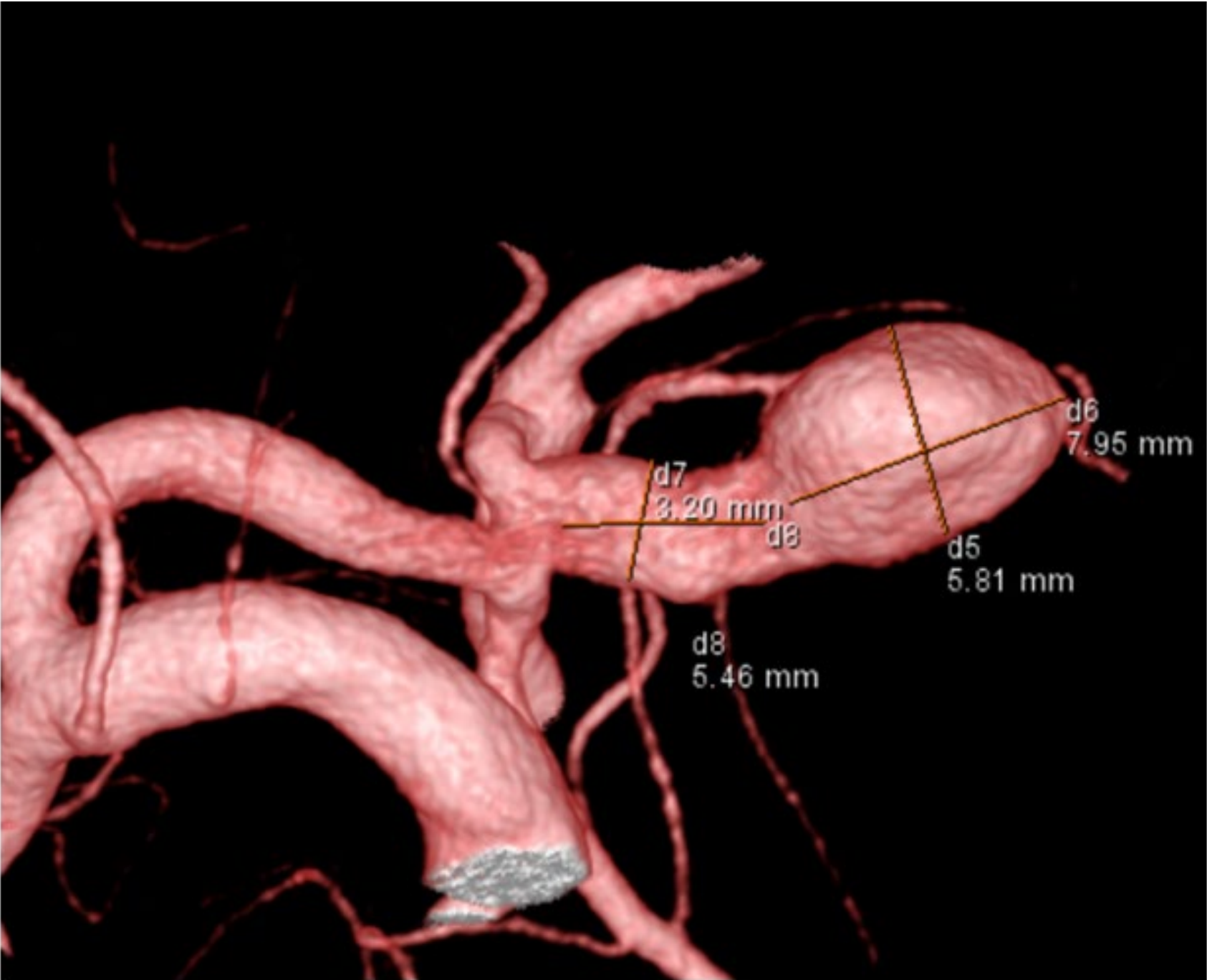Rt. ICAG (A-P)



Lt. ICAG (A-P)



3D-DSA



Case 01 summary

- ✓ 増大している大型ACoA動脈瘤
- ✓ 細長形
- ✓ 左 A1 terminal type

To be discussed...

- ✓ 血管内治療を行うとした場合、用いるテクニックは？
①シンプルコイル ②ダブルカテーテル ③SAC ④その他
- ✓ 術中に注意する点は？