

# The 2<sup>nd</sup> UTOPIA for CVD

## IVR Session Round Table Discussion

### Case 03

**68F**

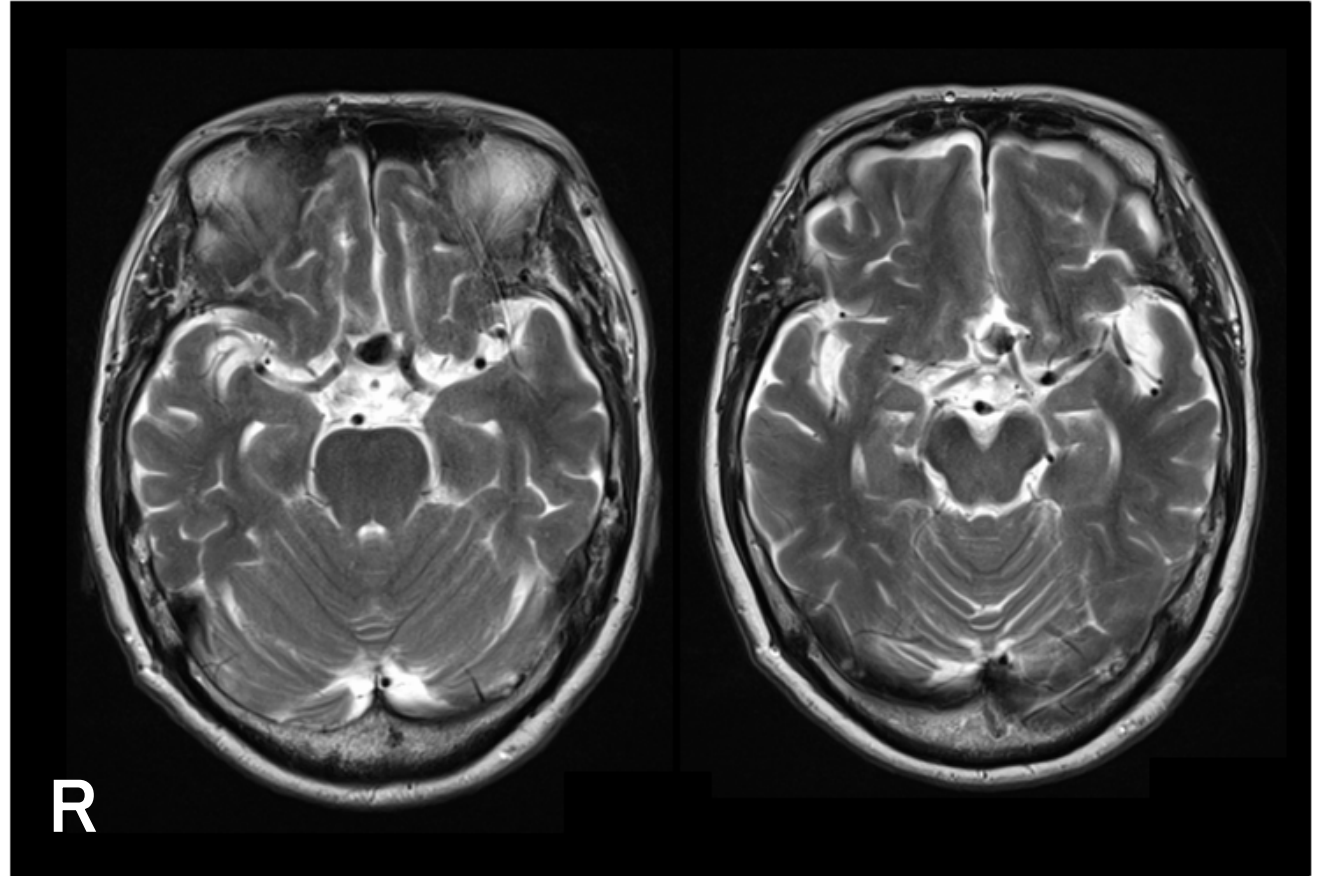
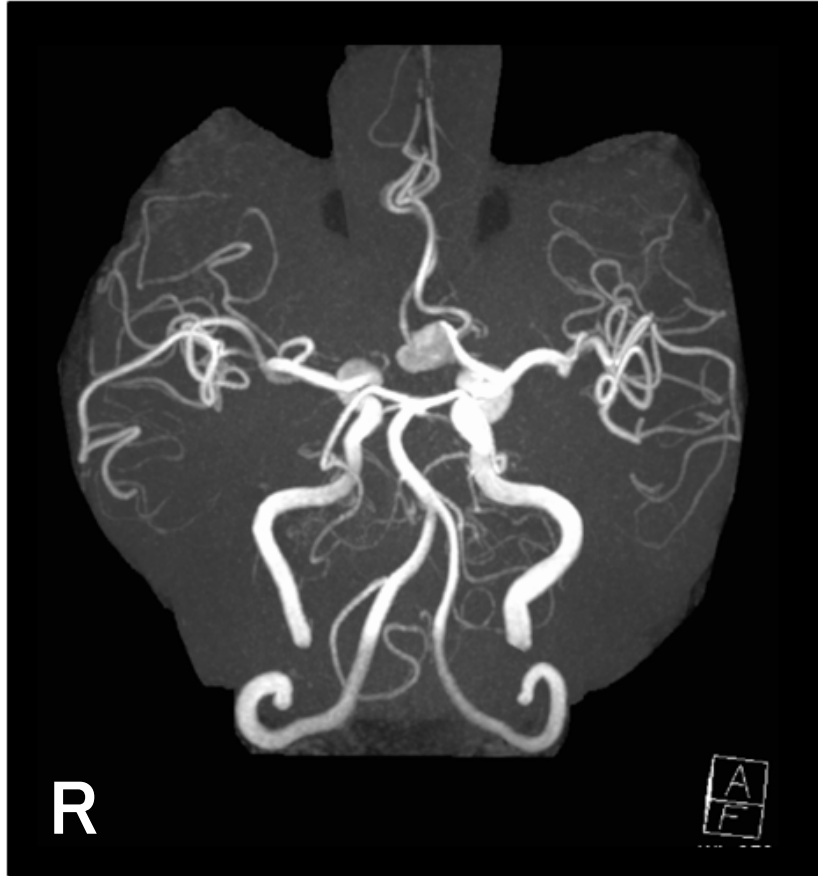
**ACoA AN**

**(unruptured)**

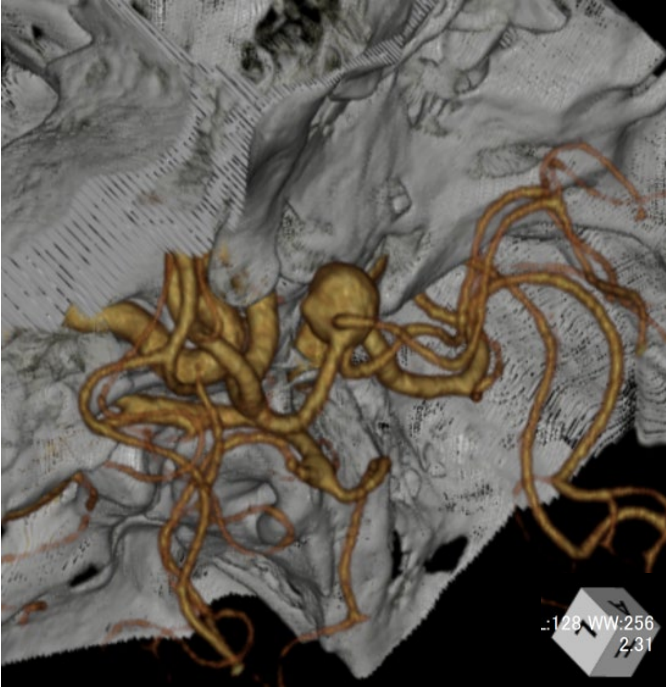
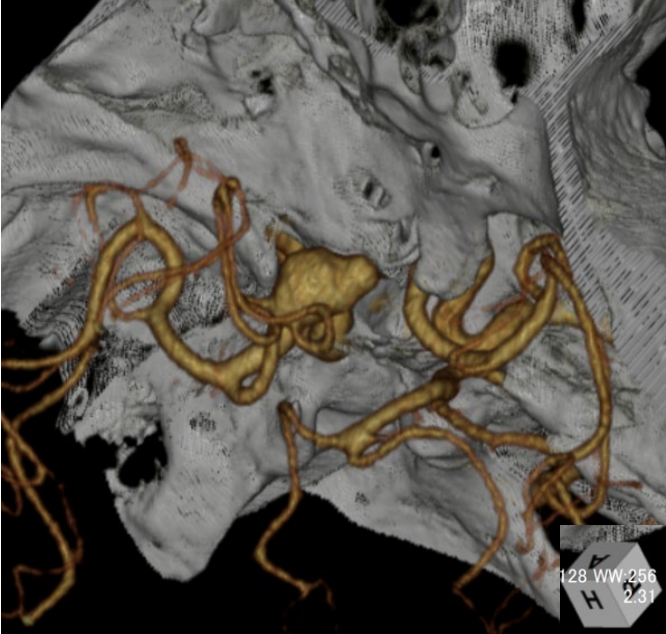
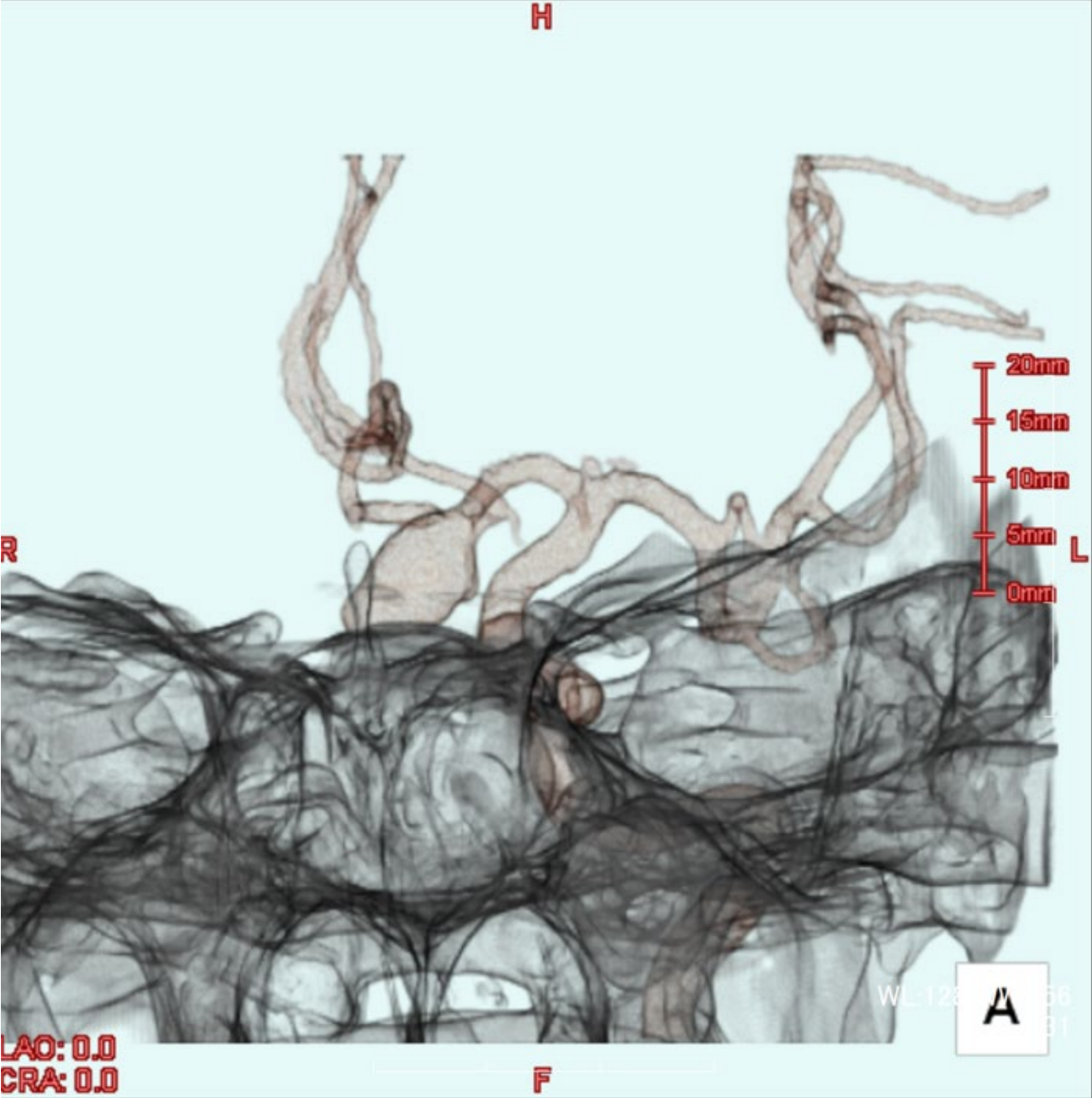
## Case 03 68F

|     |  |
|-----|--|
| 現病歴 | 下肢のしびれを主訴で近医クリニックを受診。頭部MRIにて前交通動脈瘤を指摘され、当院脳神経外科紹介となった。 |
| 既往歴 | 特記すべき事項なし  |
| 内服薬 | 定期内服薬なし  |
| 生活歴 | 特記すべき事項なし  |
| 現症  | 軽度肥満<br>神経脱落症状なし                                       |

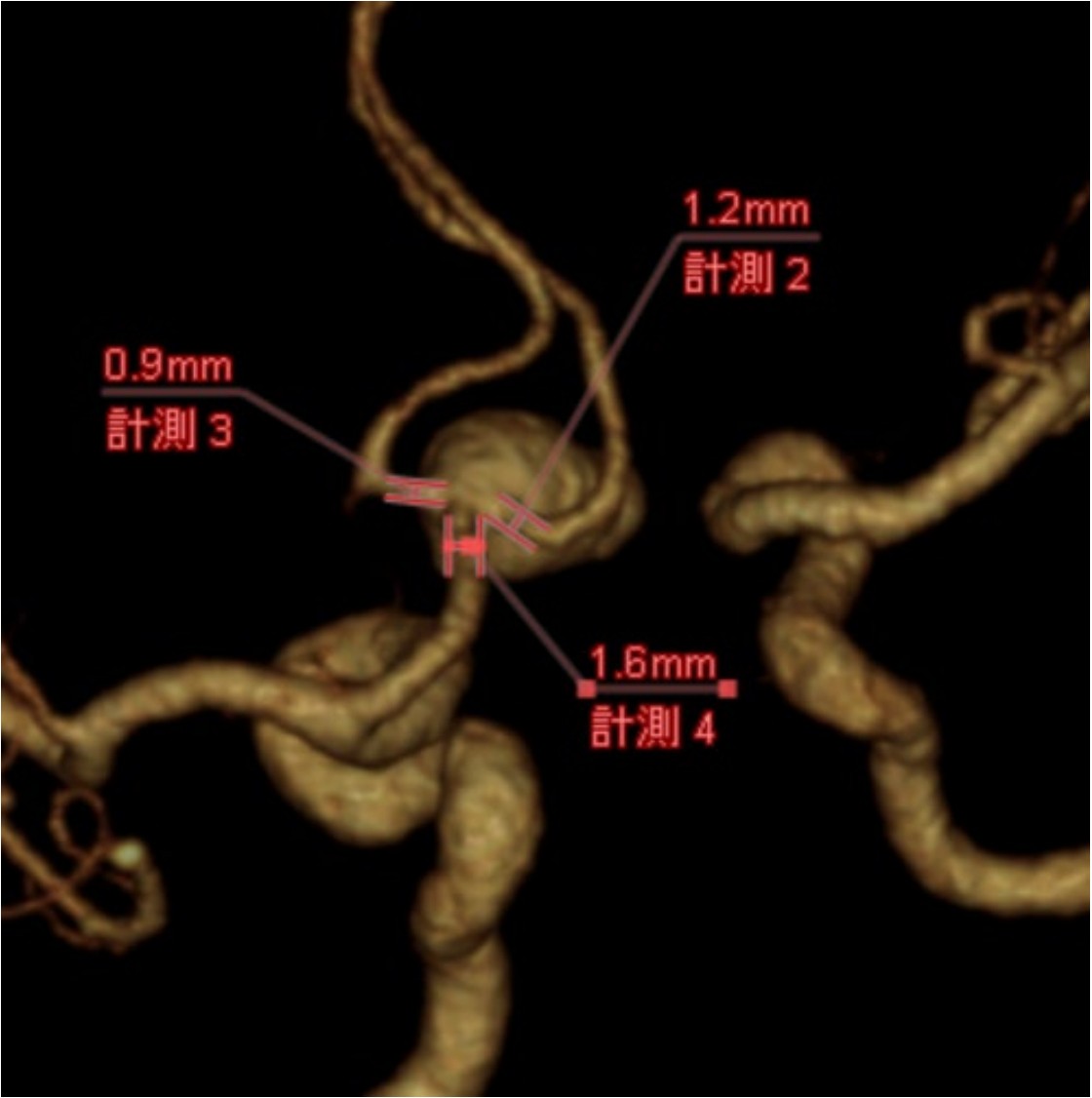
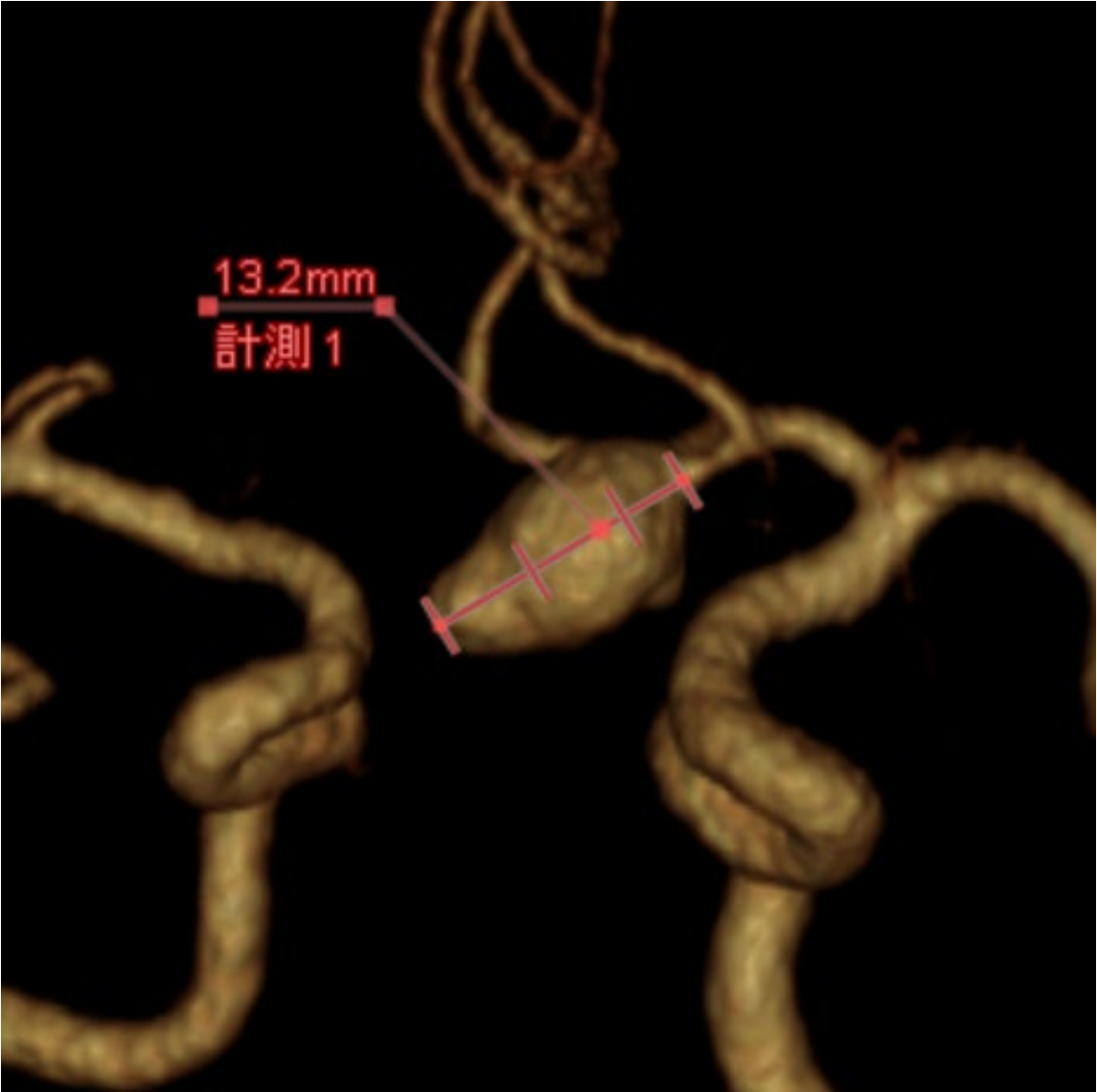
# MRI/MRA



# CTA

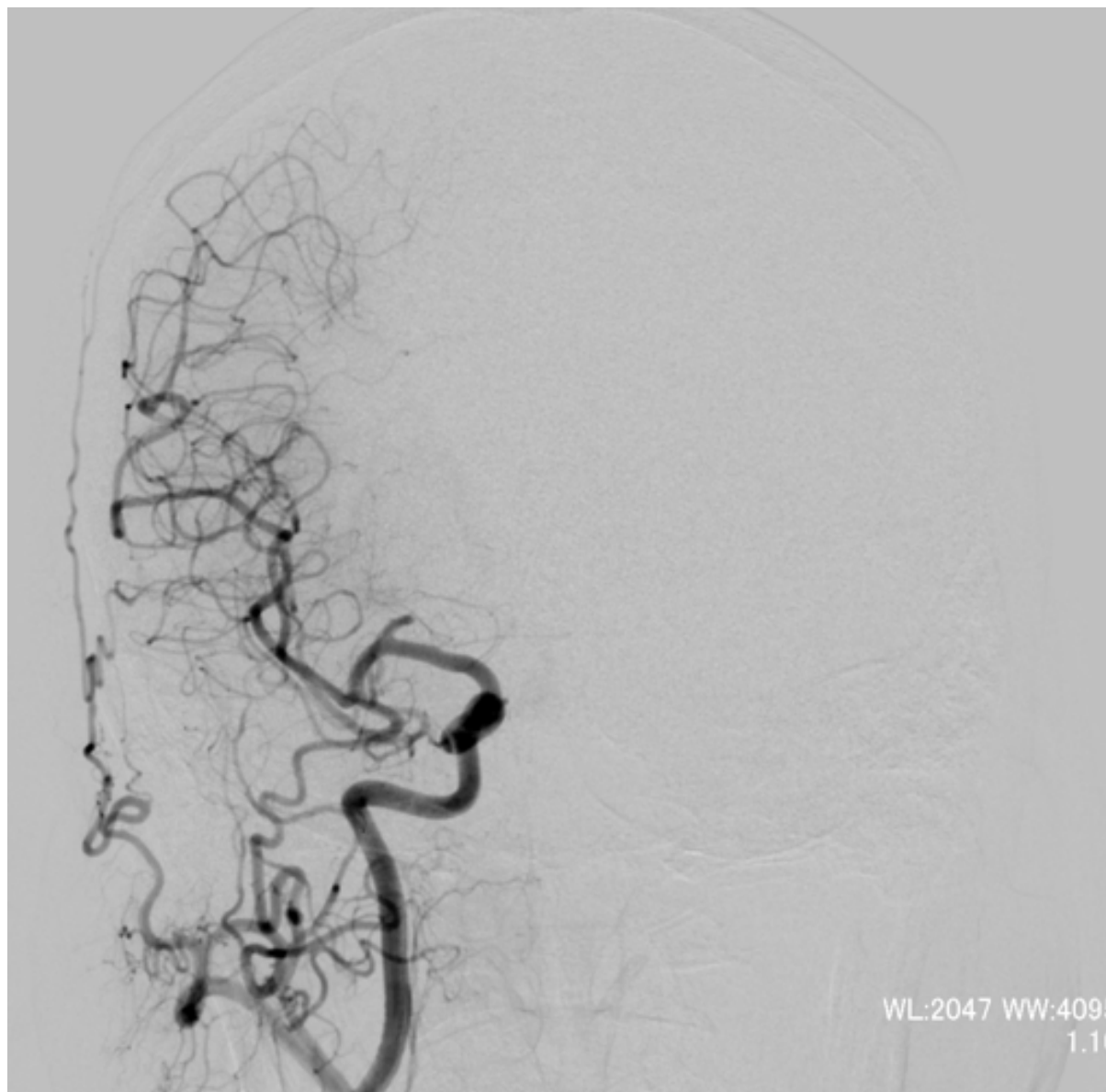

# CTA

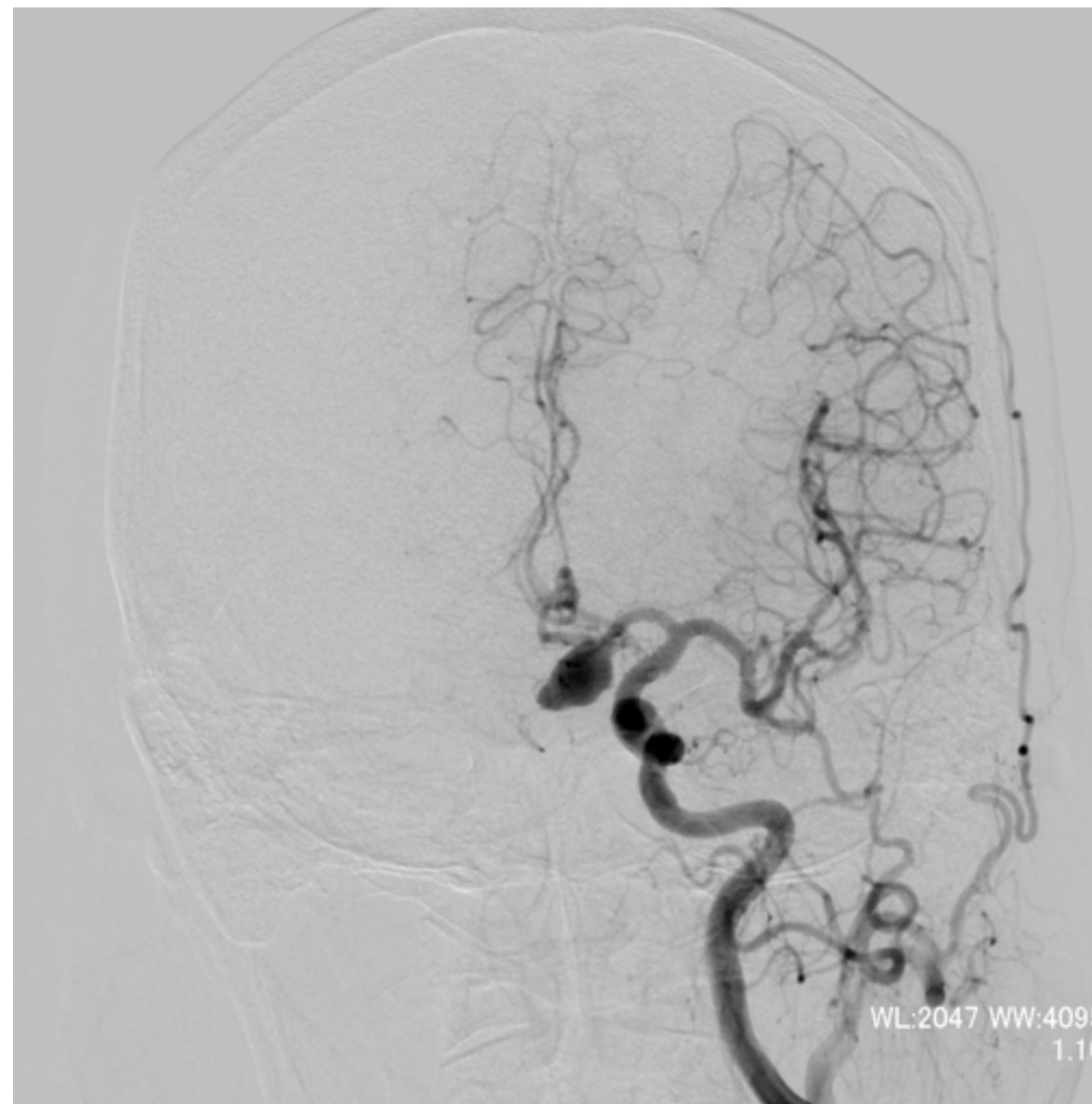


# 脑血管撮影

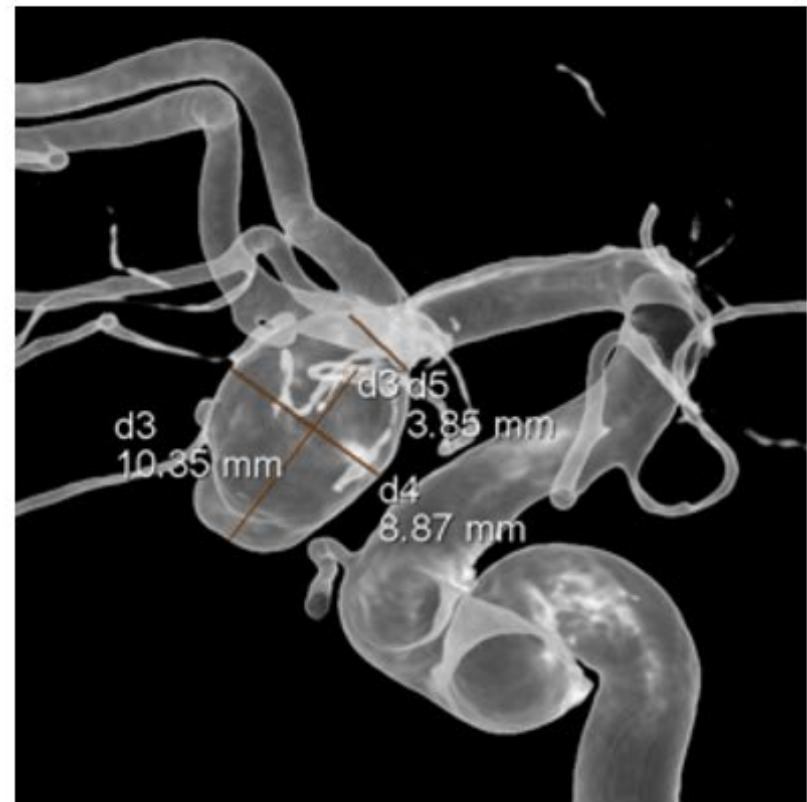
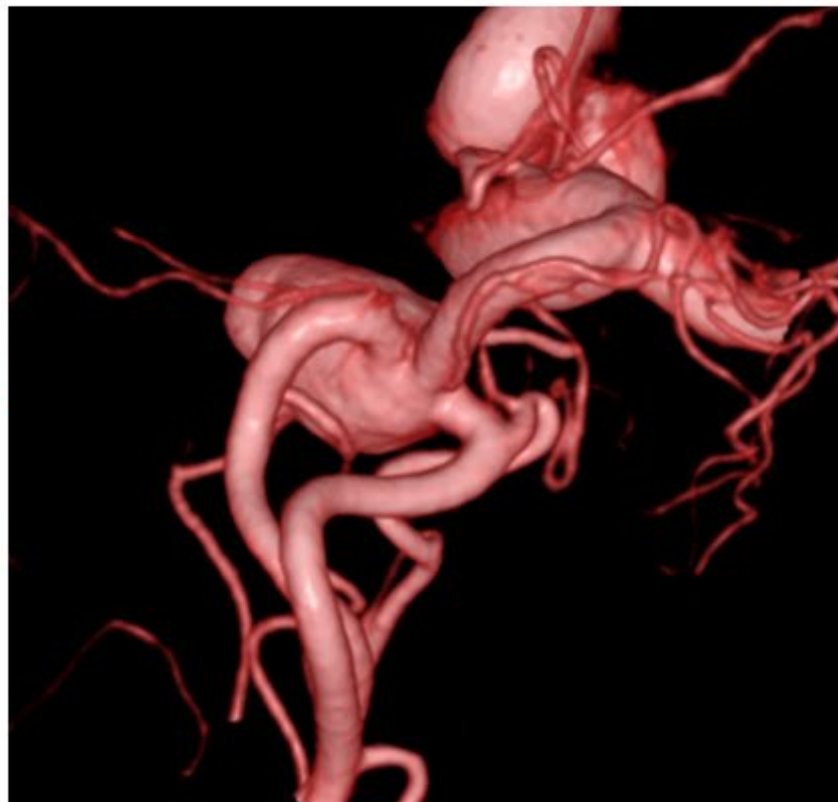
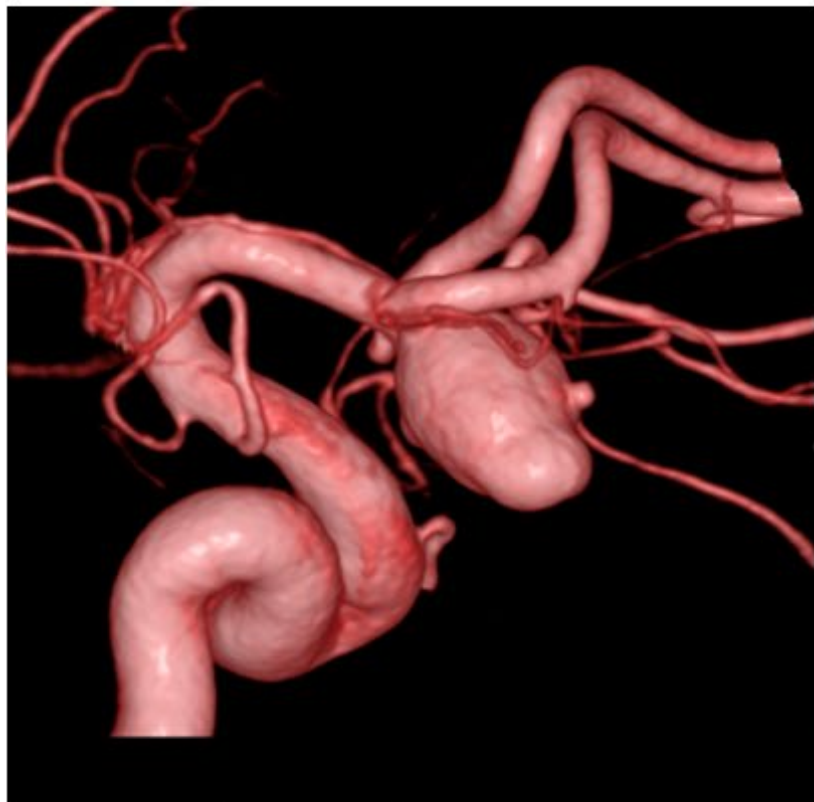## Rt. ICAG



## Lt. ICAG



# 3D-DSA



## Case 03 summary

- ✓ 無症候性大型ACoA動脈瘤
- ✓ 左 A1 terminal型
- ✓ 両側A2はdome起始

## To be discussed...

血管内治療を行うとした場合、用いるテクニックは？

- ① シンプルコイル
- ② ダブルカテーテル法
- ③ SAC
- ④ T- or Y-stenting
- ⑤ その他