

症例1

IVR-first方針の施設でclippingを選択した
「小型中大脳動脈瘤」

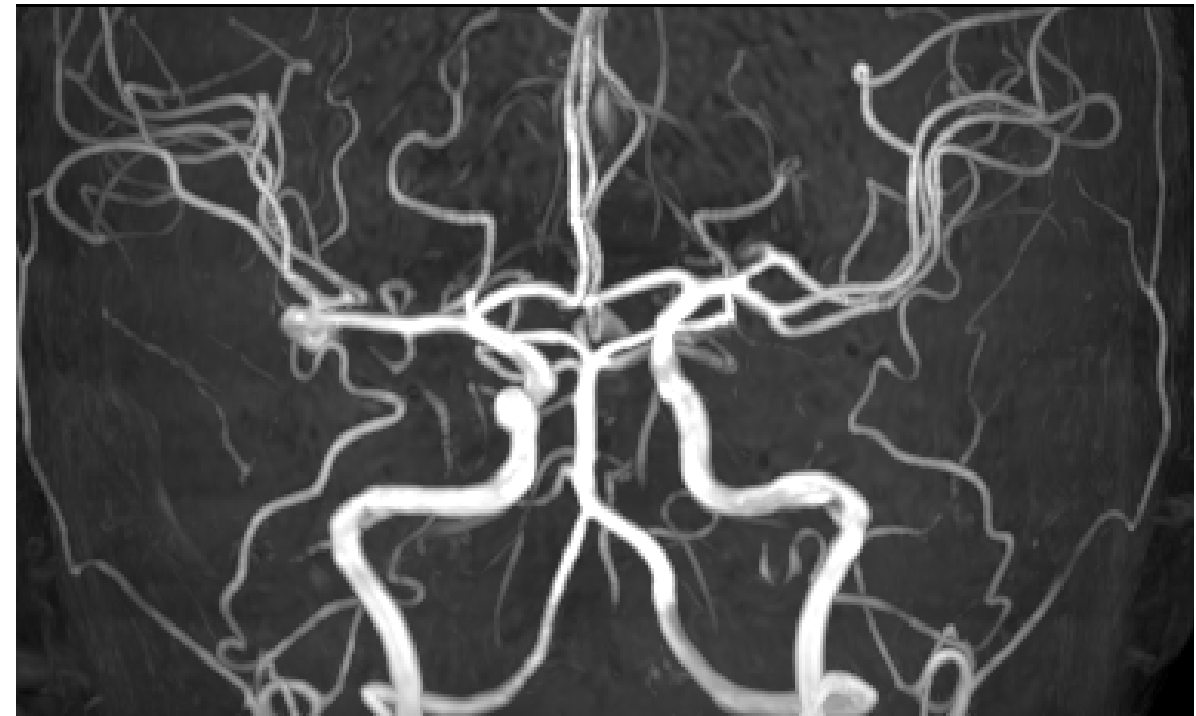
43歳女性

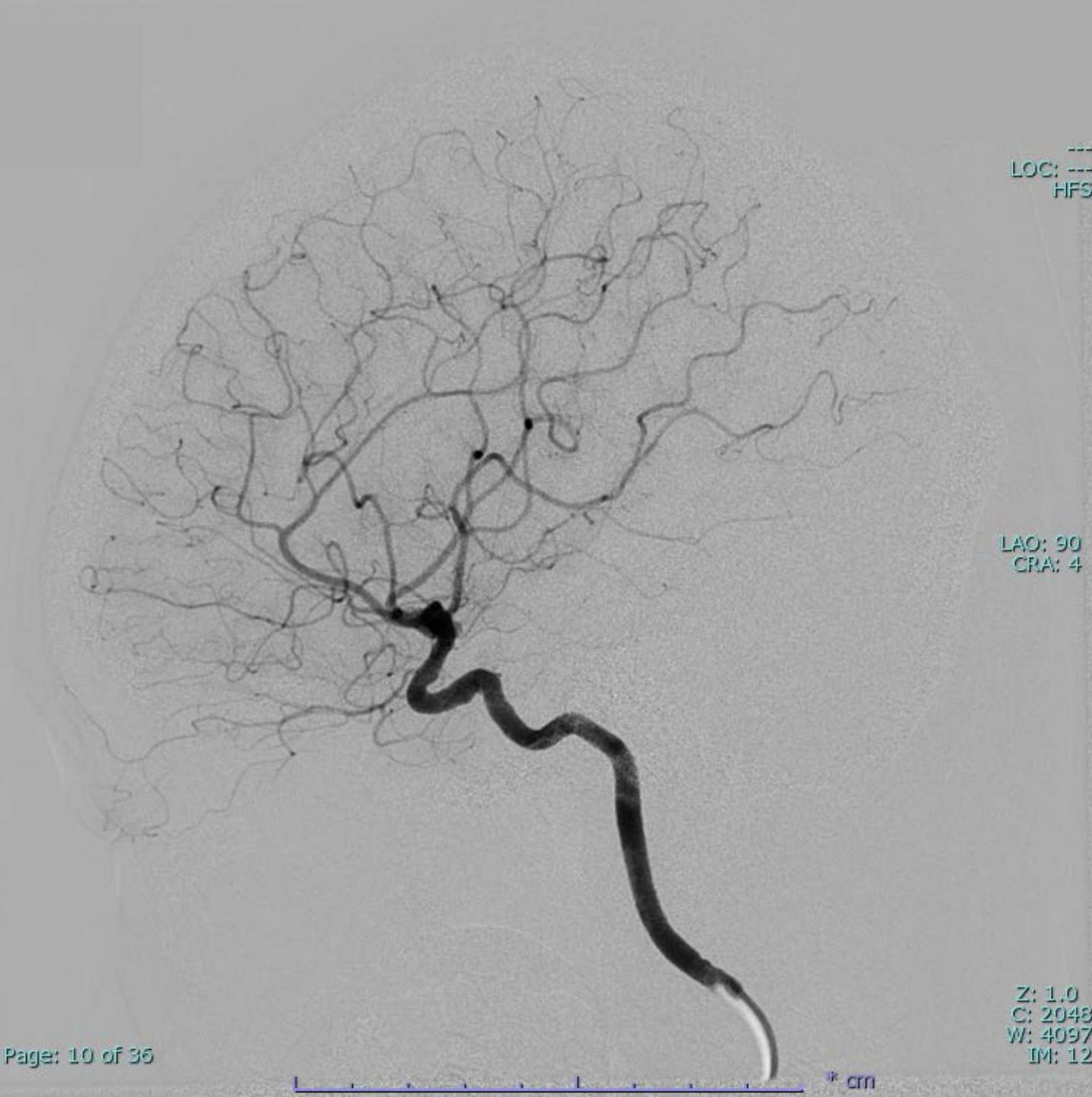
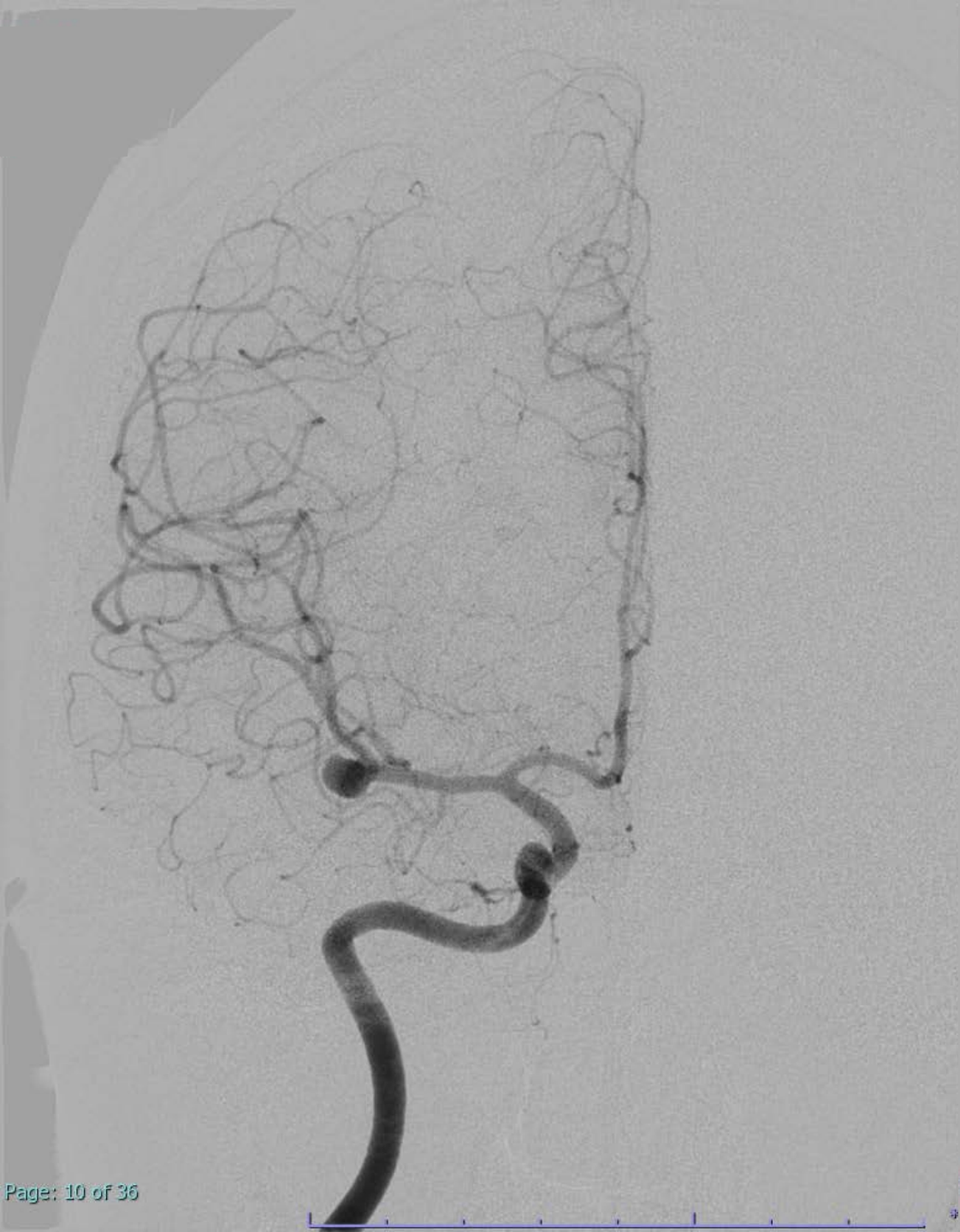【既往歴】 特記事項なし

【家族歴】

実父：脳出血→未破裂AN診断、clipping術

【現病歴】 頭痛を主訴に近医受診、MRAで右MCA動脈瘤を指摘。



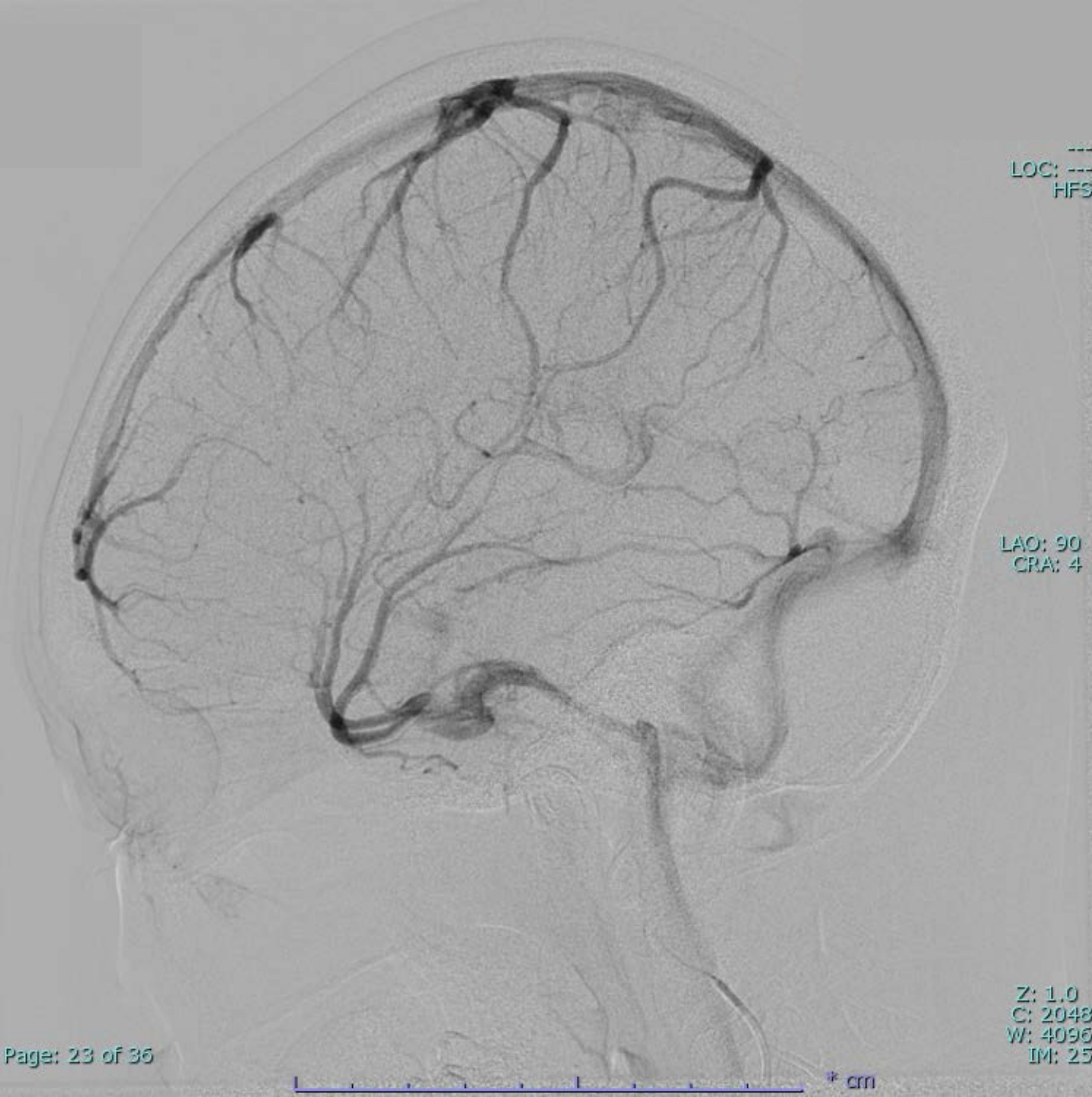
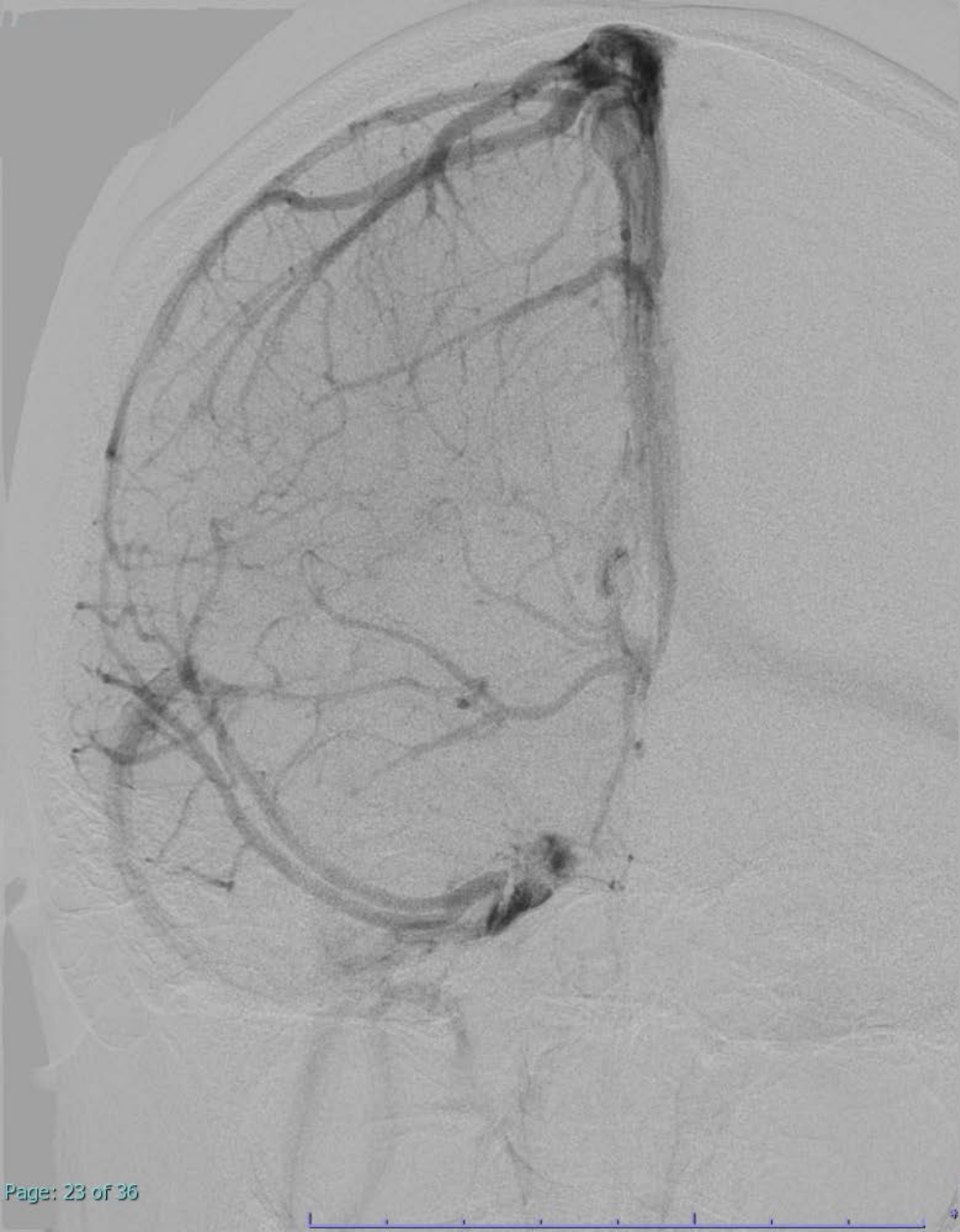

LOC: ---
HFS

LAO: 90
CRA: 4

Z: 1.0
C: 2048
W: 4097
IM: 12

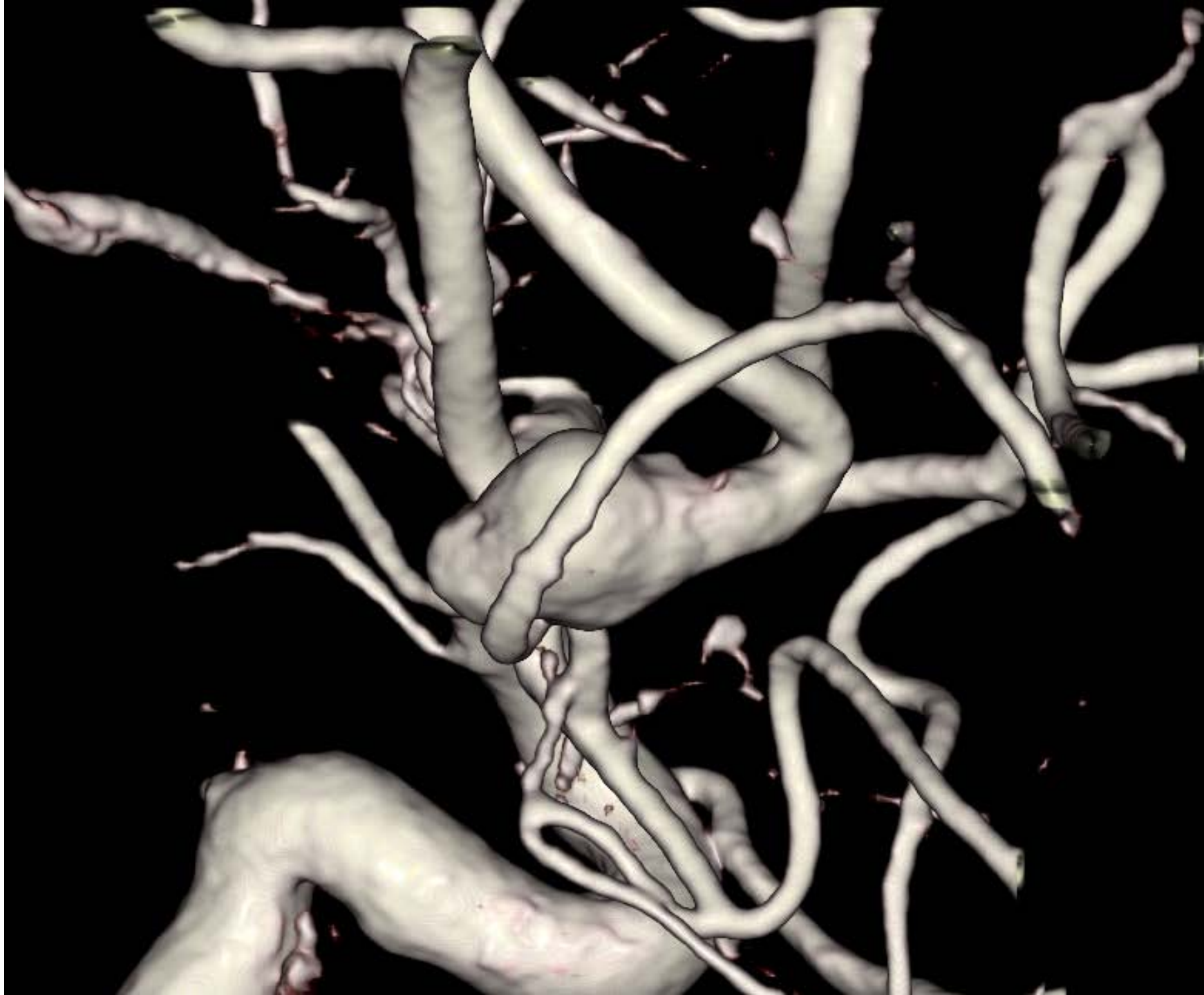* cm



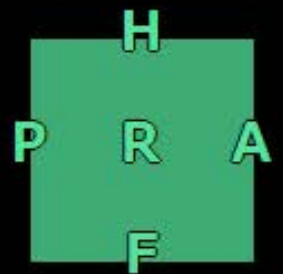LOC: ---
HFS

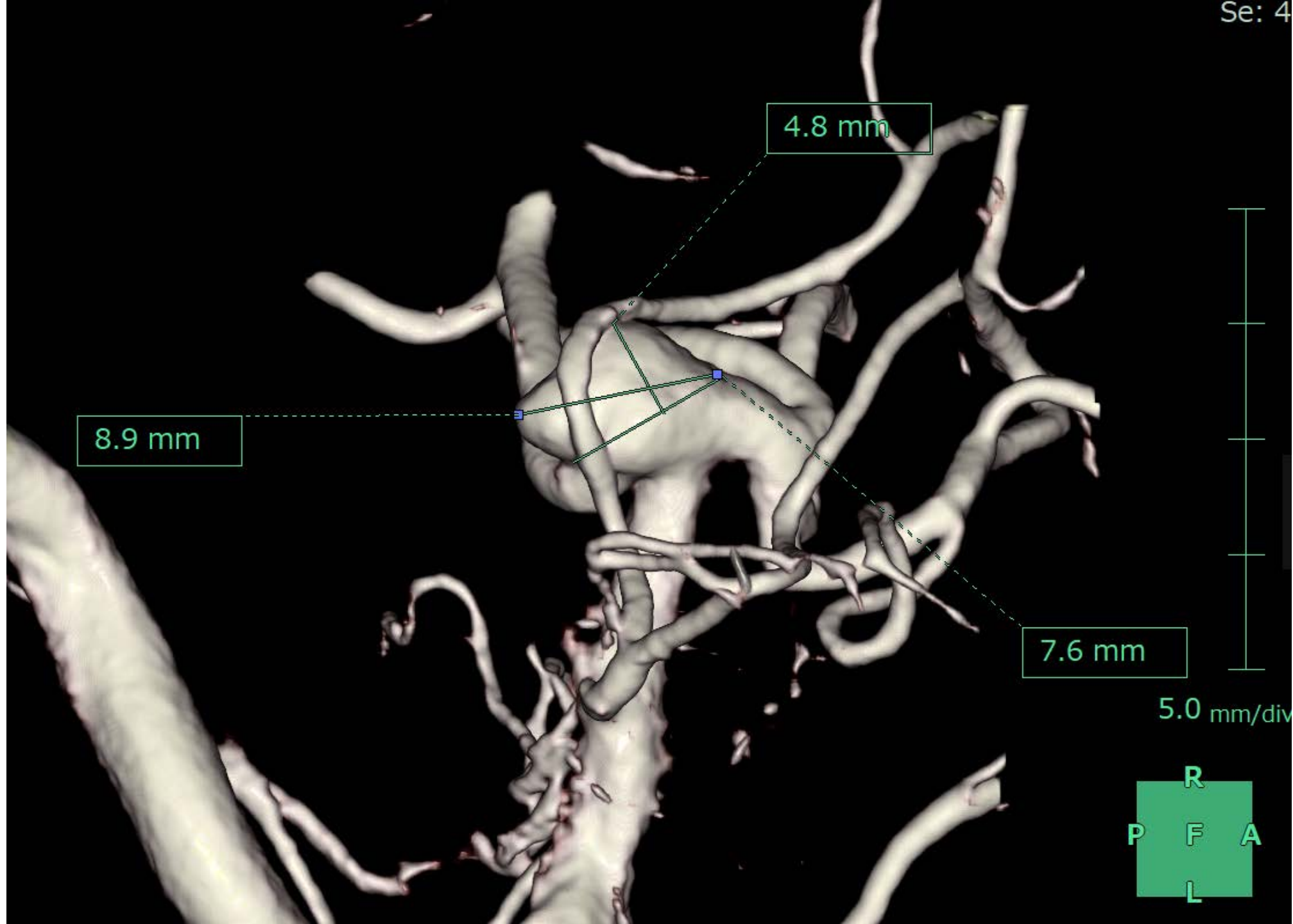
LAO: 90
CRA: 4

Z: 1.0
C: 2048
W: 4096
IM: 25



5.0 mm/di






8.9 mm

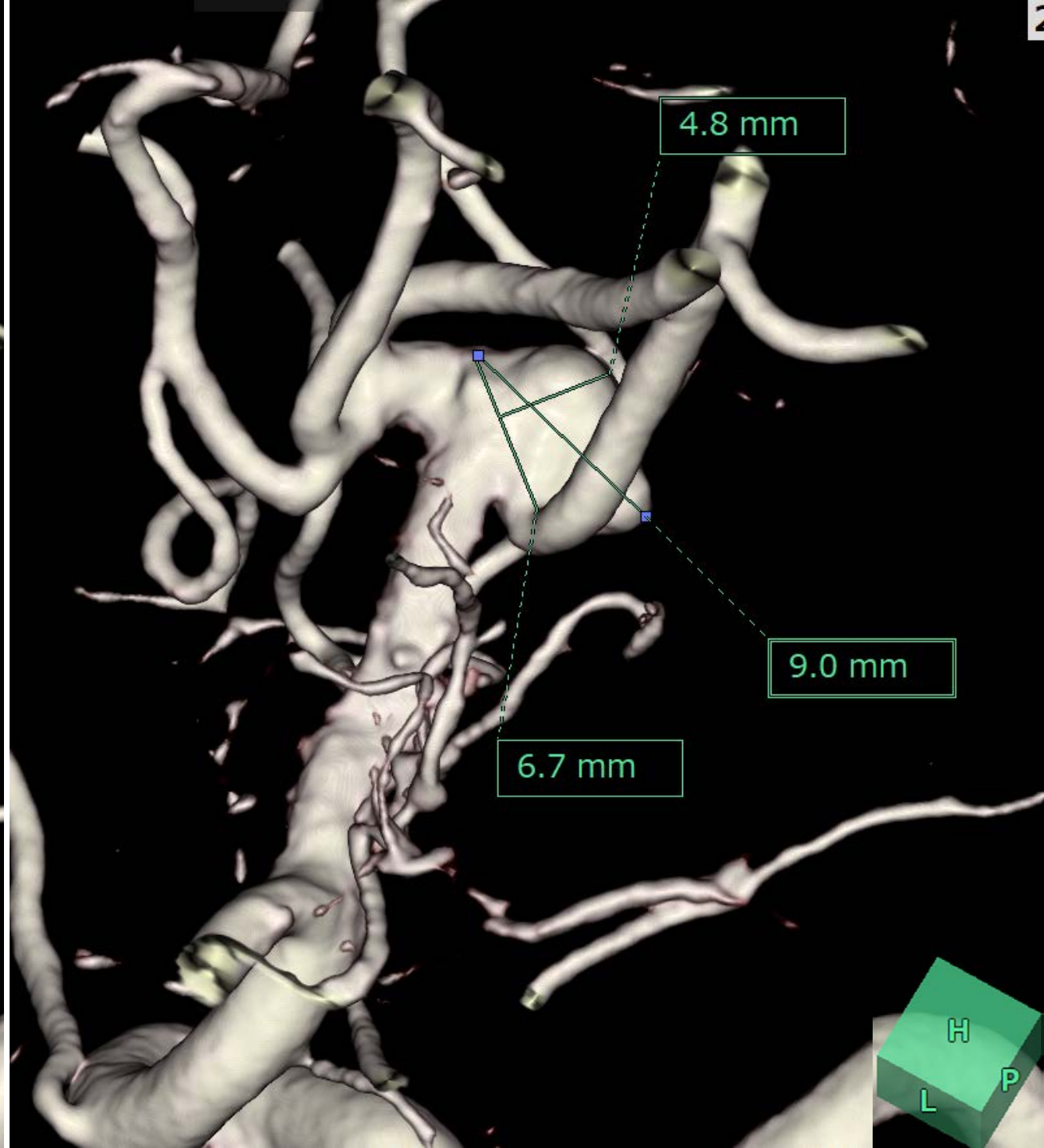
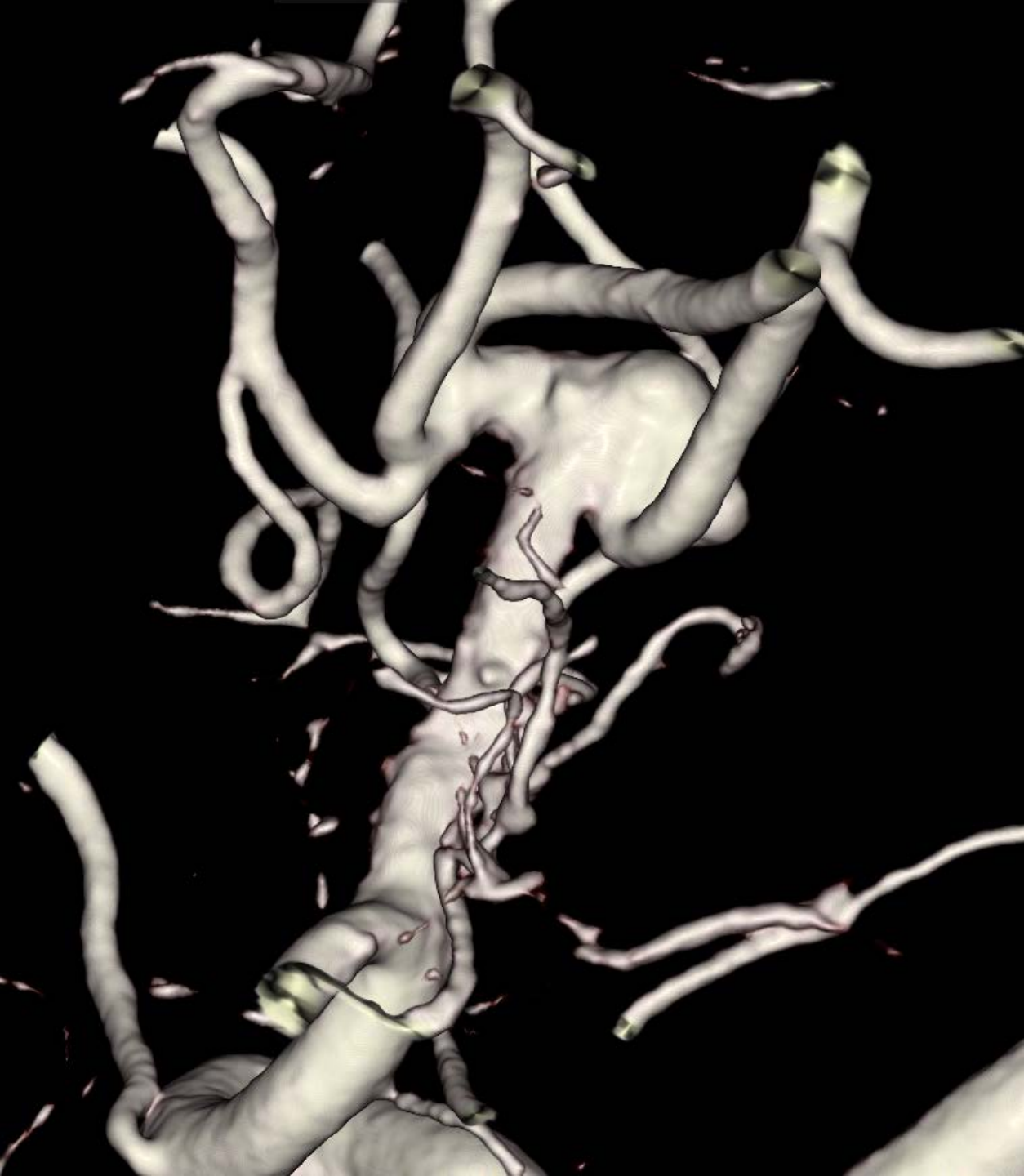4.8 mm

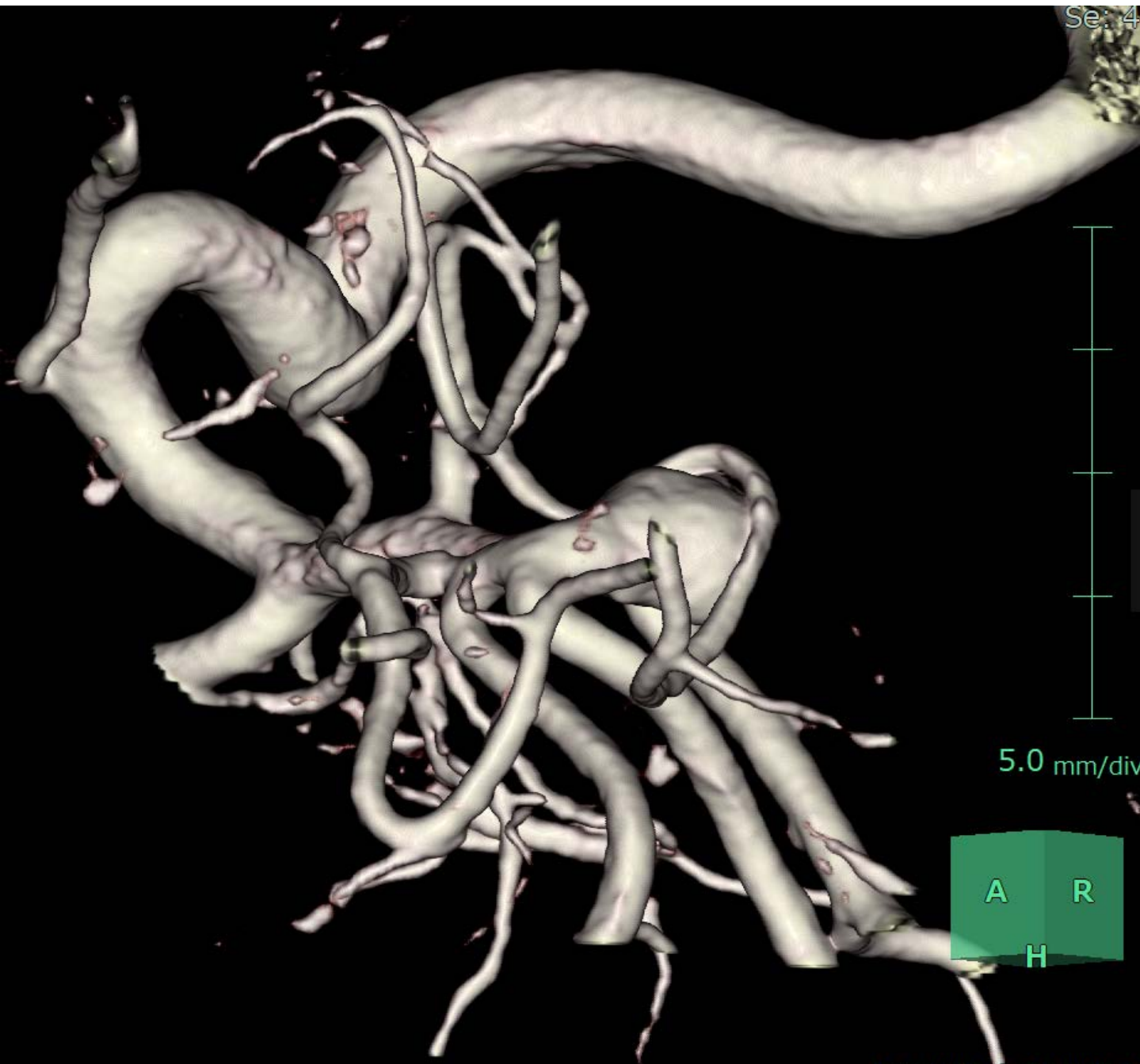
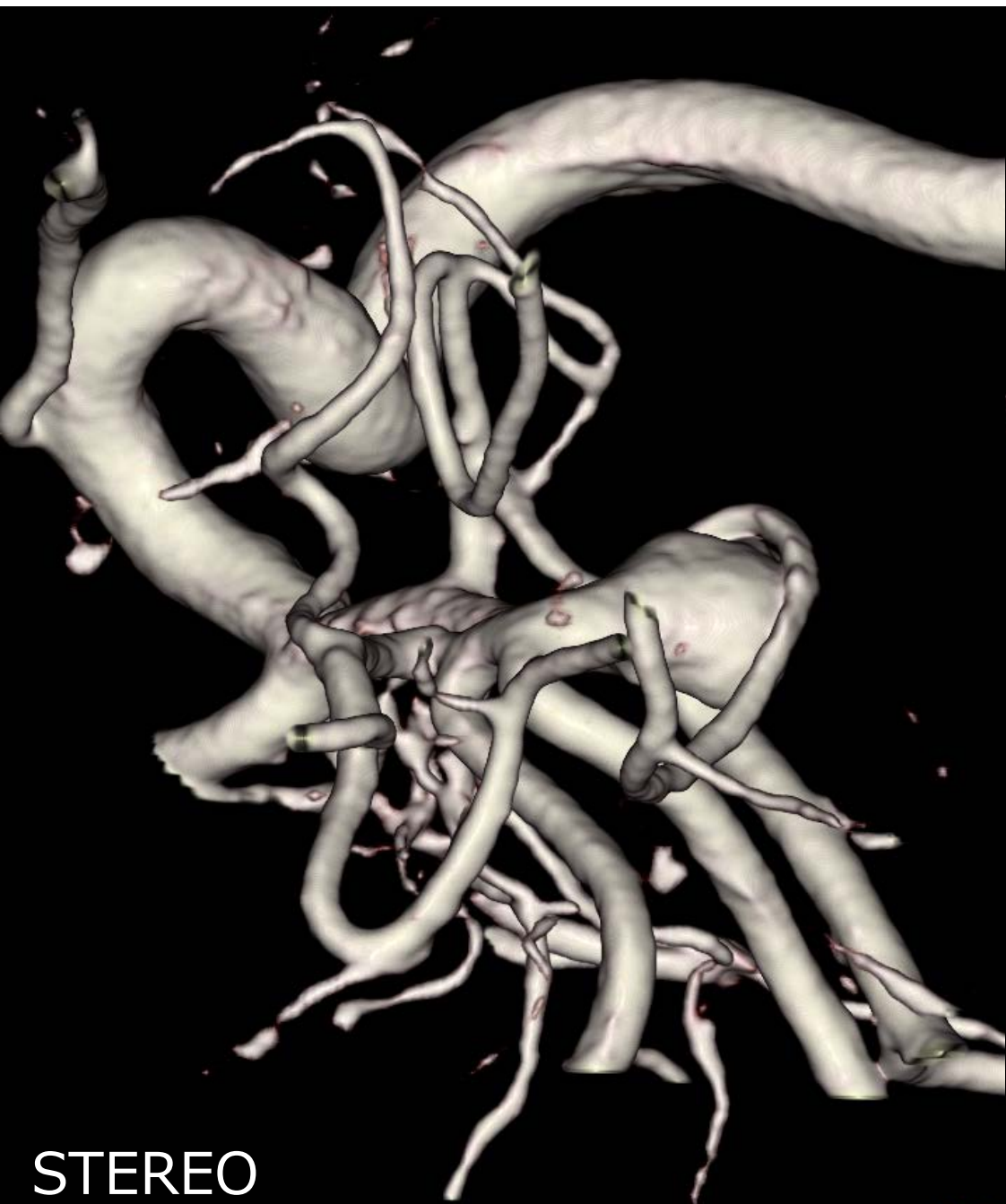
7.6 mm



5.0 mm/div







RAO

RAO:40.0 CRA:5.0