

症例3

IVR-first方針の施設でclippingを選択した
「小型前交通動脈瘤」

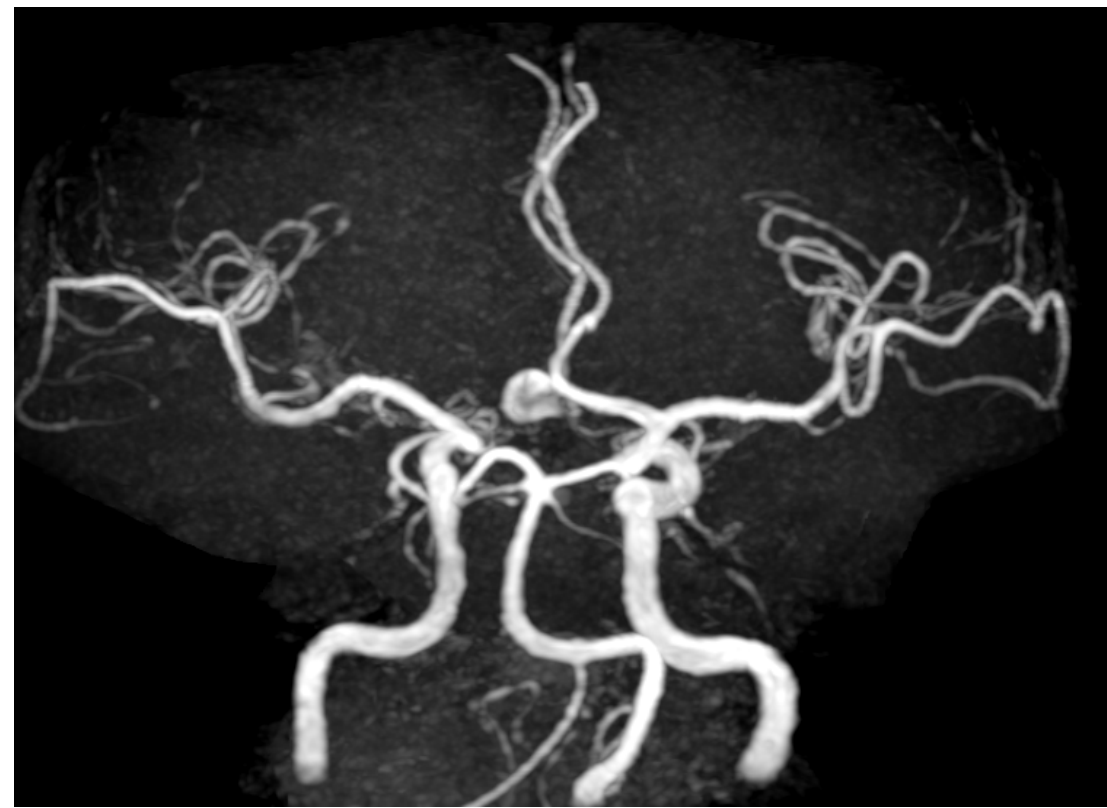52歳男性

【既往歴】 特記事項なし

【家族歴】 特記事項なし

【現病歴】

他院脳ドックで未破裂ACoA動脈瘤（9mm）を指摘。
同院では直達手術困難で、塞栓術を勧められた。
セカンドオピニオン外来受診、当院での精査・治療を希望。



MRA 3D再構成

Rt A2

Lt A2

A com complex opens to the left

Aneurysmal axis
direction: Right

Rt A2

A

S
P

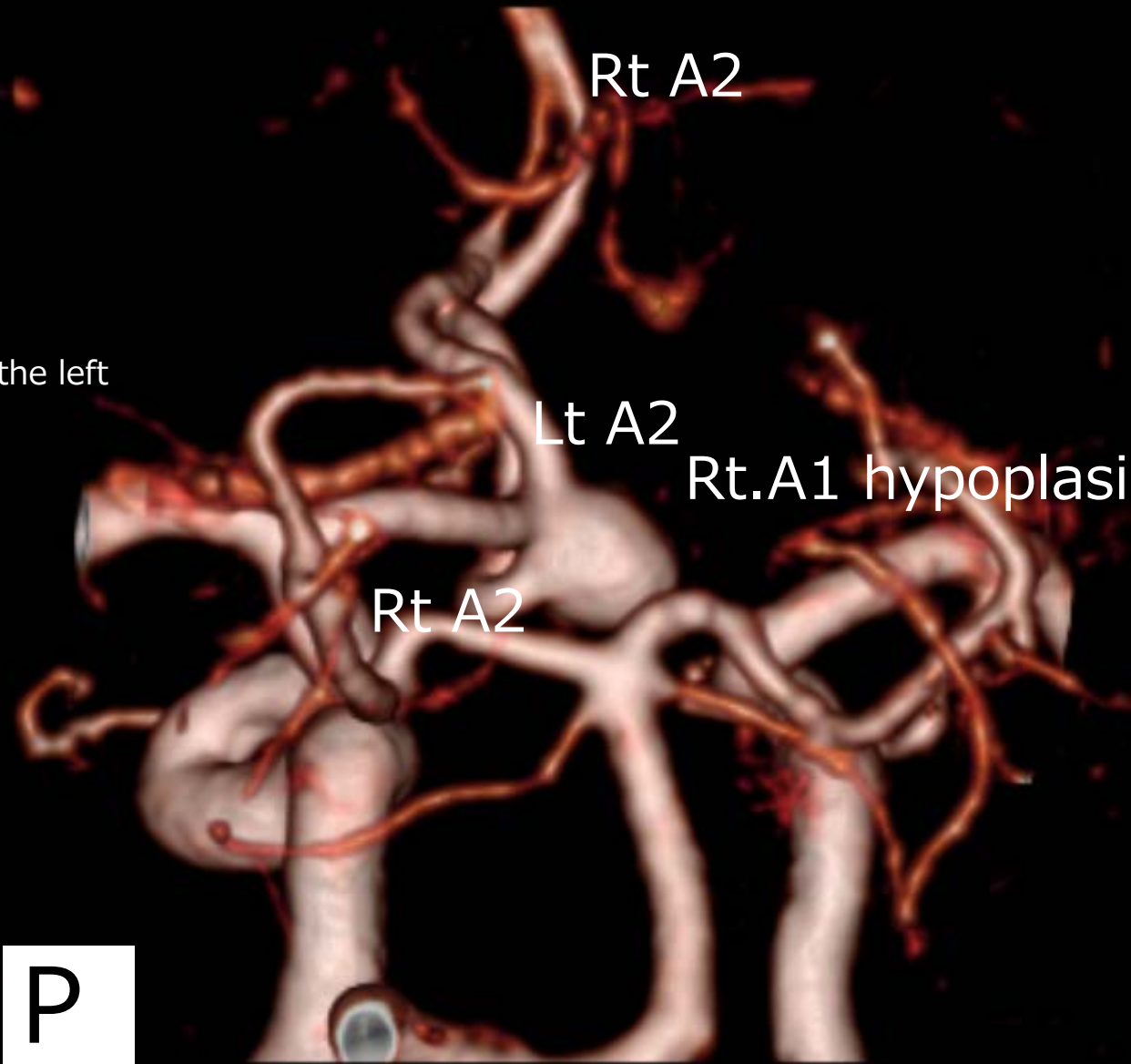
P

Rt A2

Lt A2

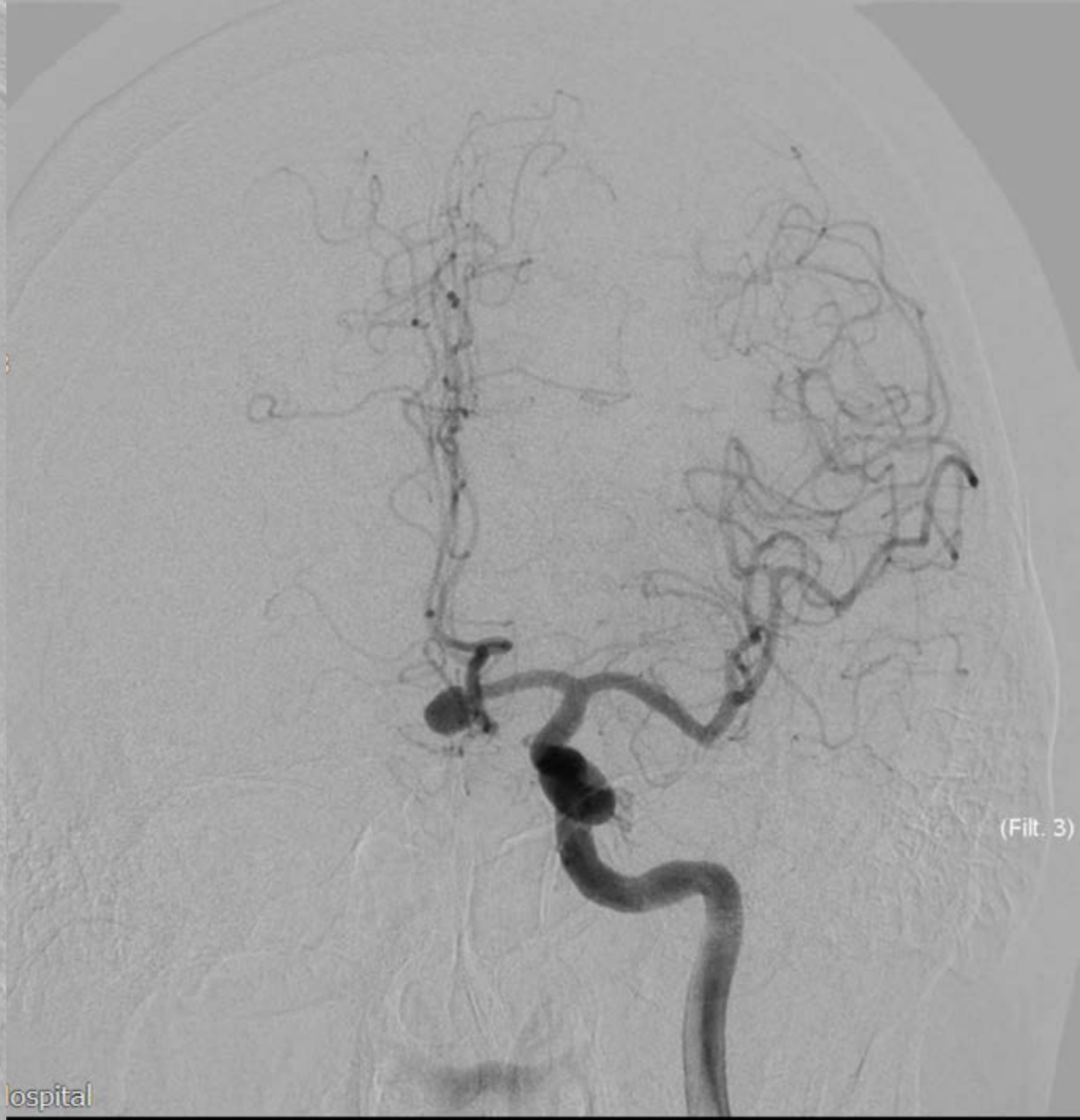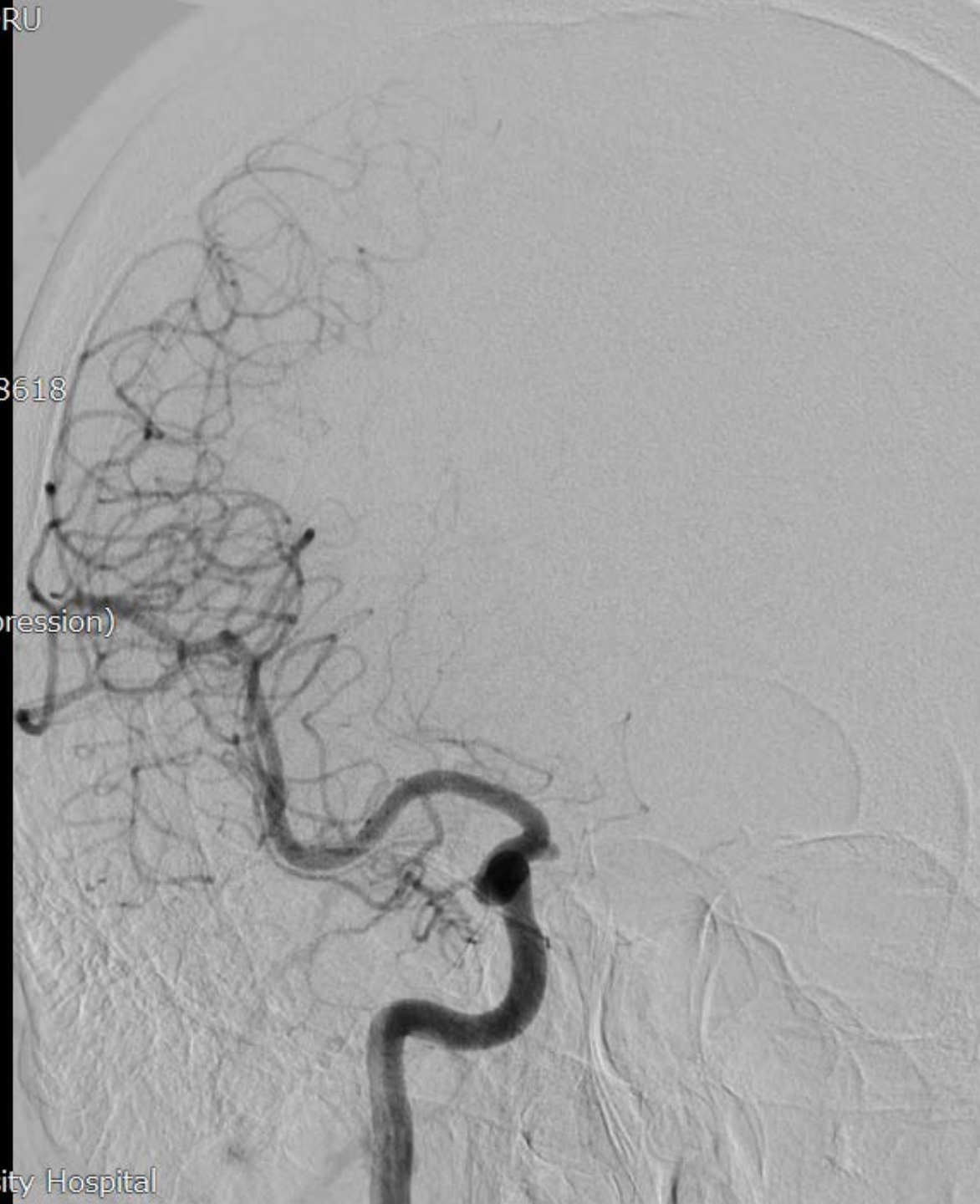Rt.A1 hypoplasia

Rt A2

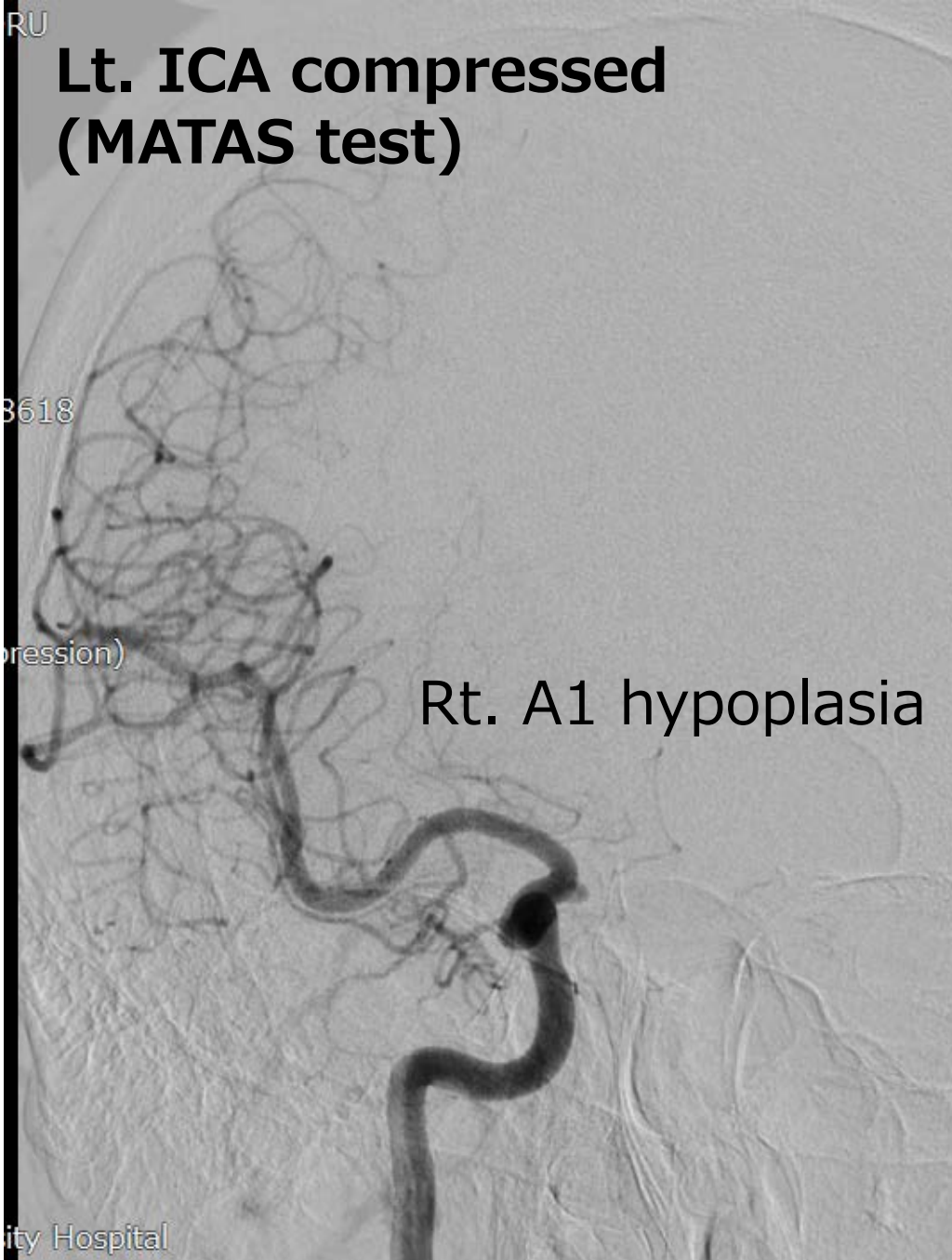


3618

pression)

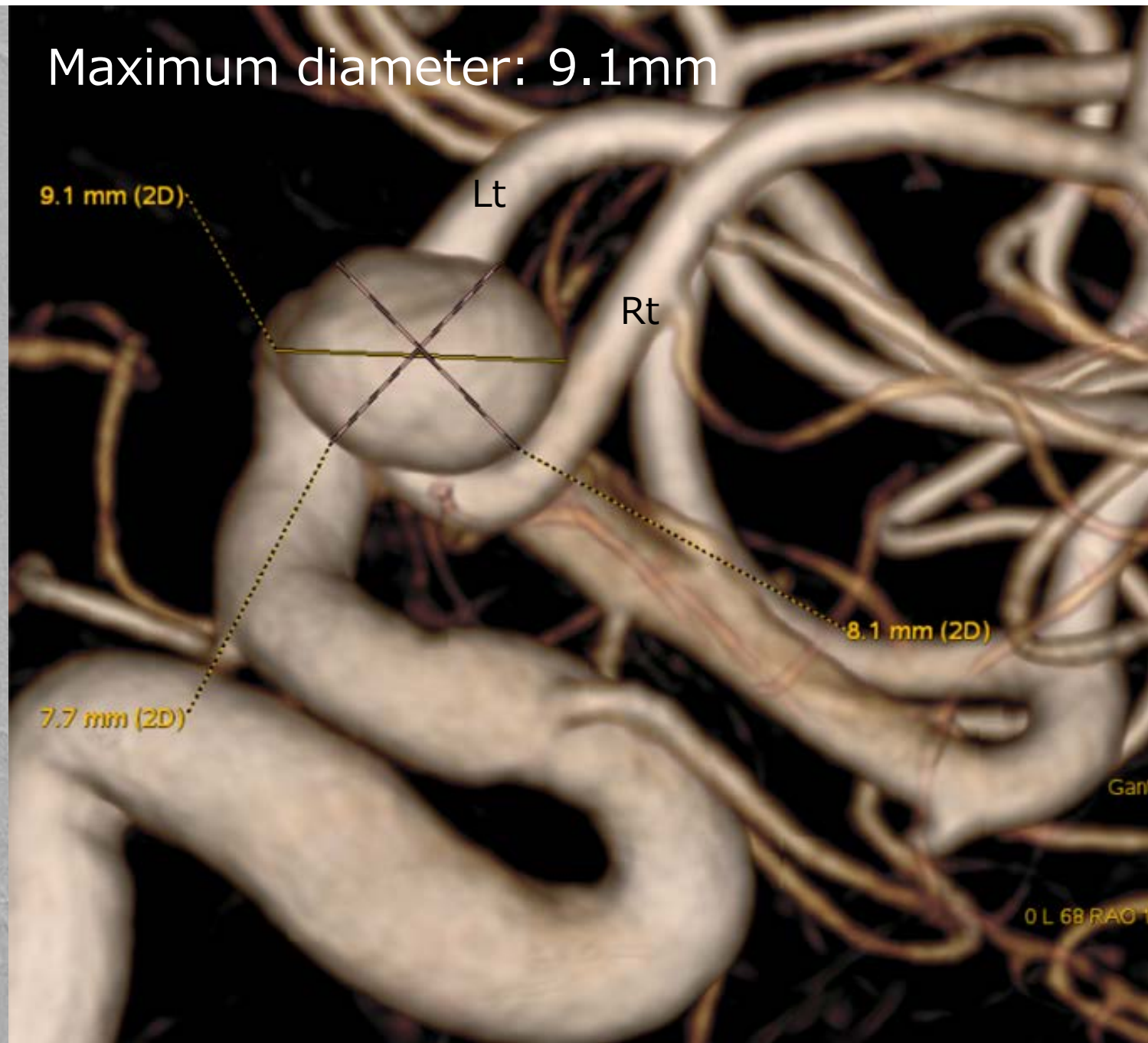

(Filt. 3)



**Lt. ICA compressed
(MATAS test)**

Rt. A1 hypoplasia



Maximum diameter: 9.1mm

9.1 mm (2D)

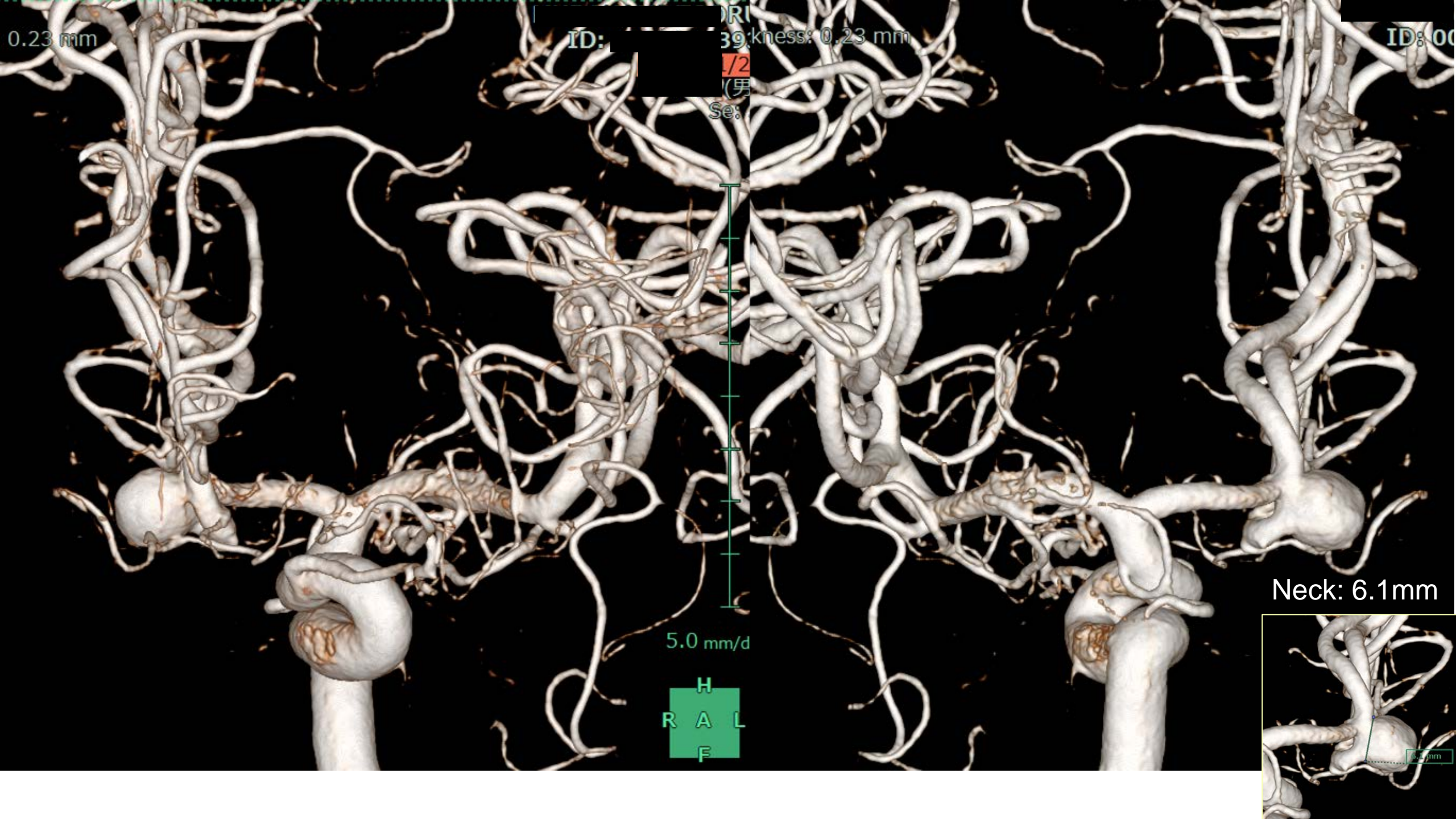
Lt

Rt

8.1 mm (2D)

7.7 mm (2D)

0 L 68 RAO 1



3D
Thickness: 0.23 mm

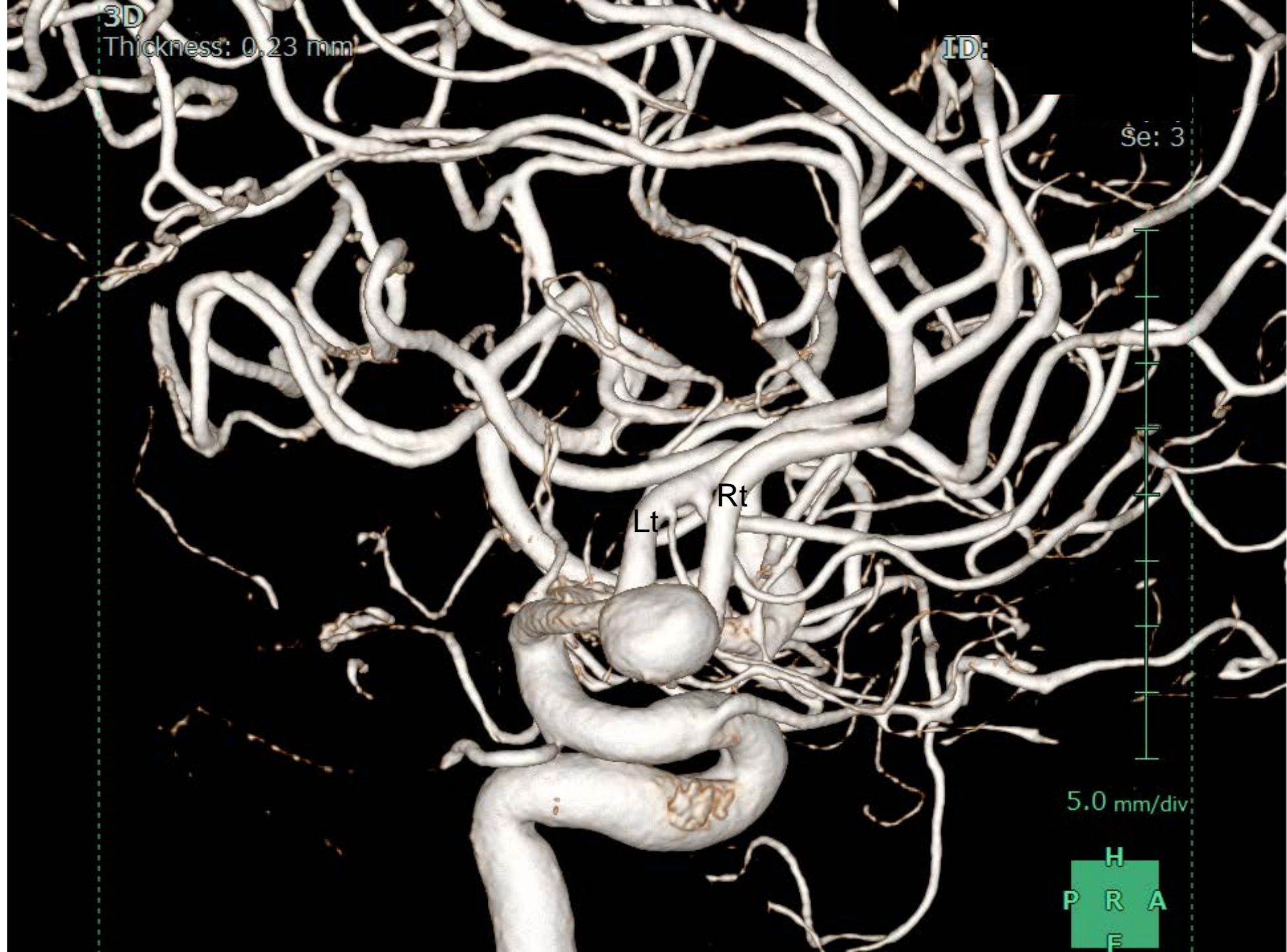ID:

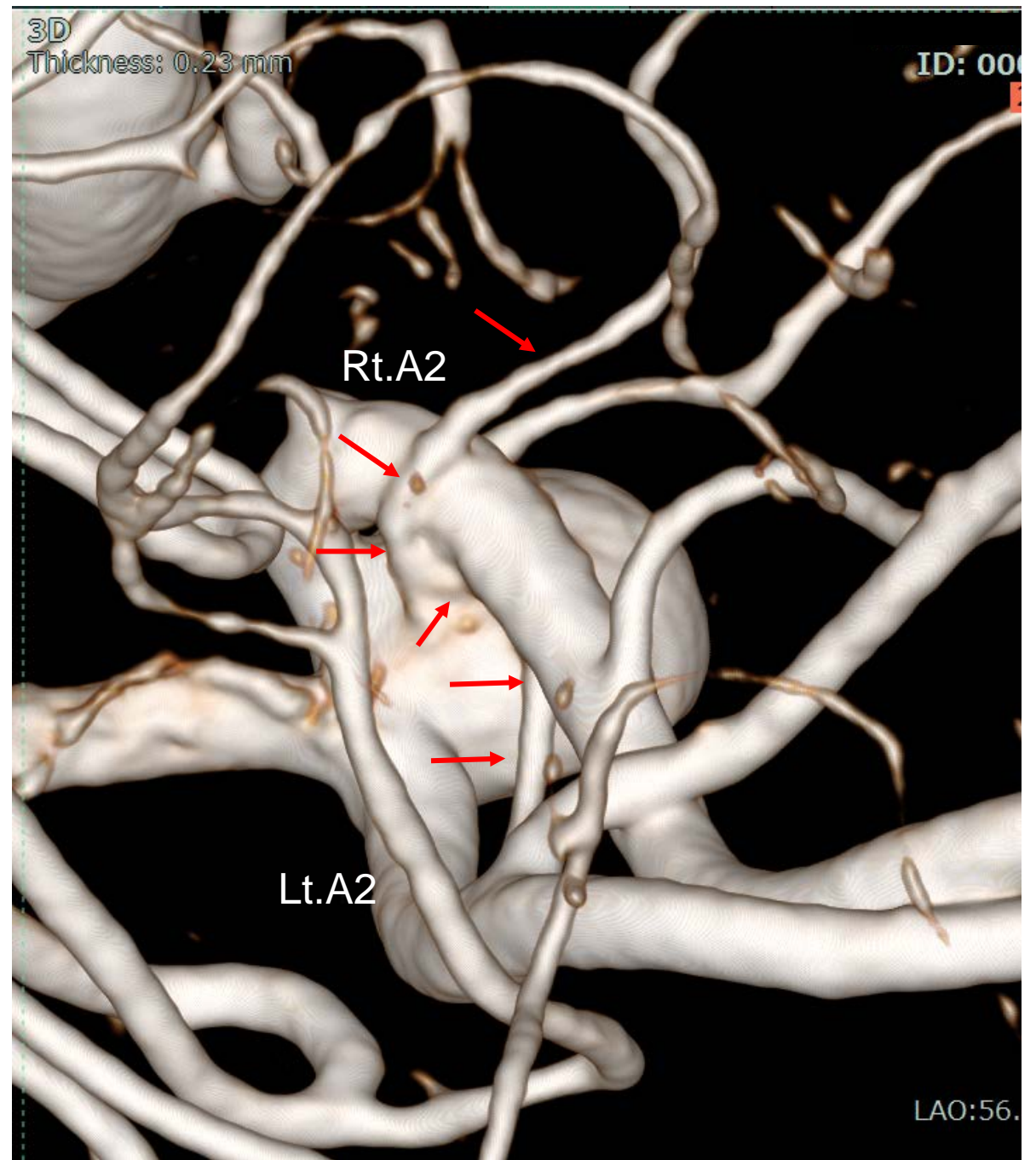
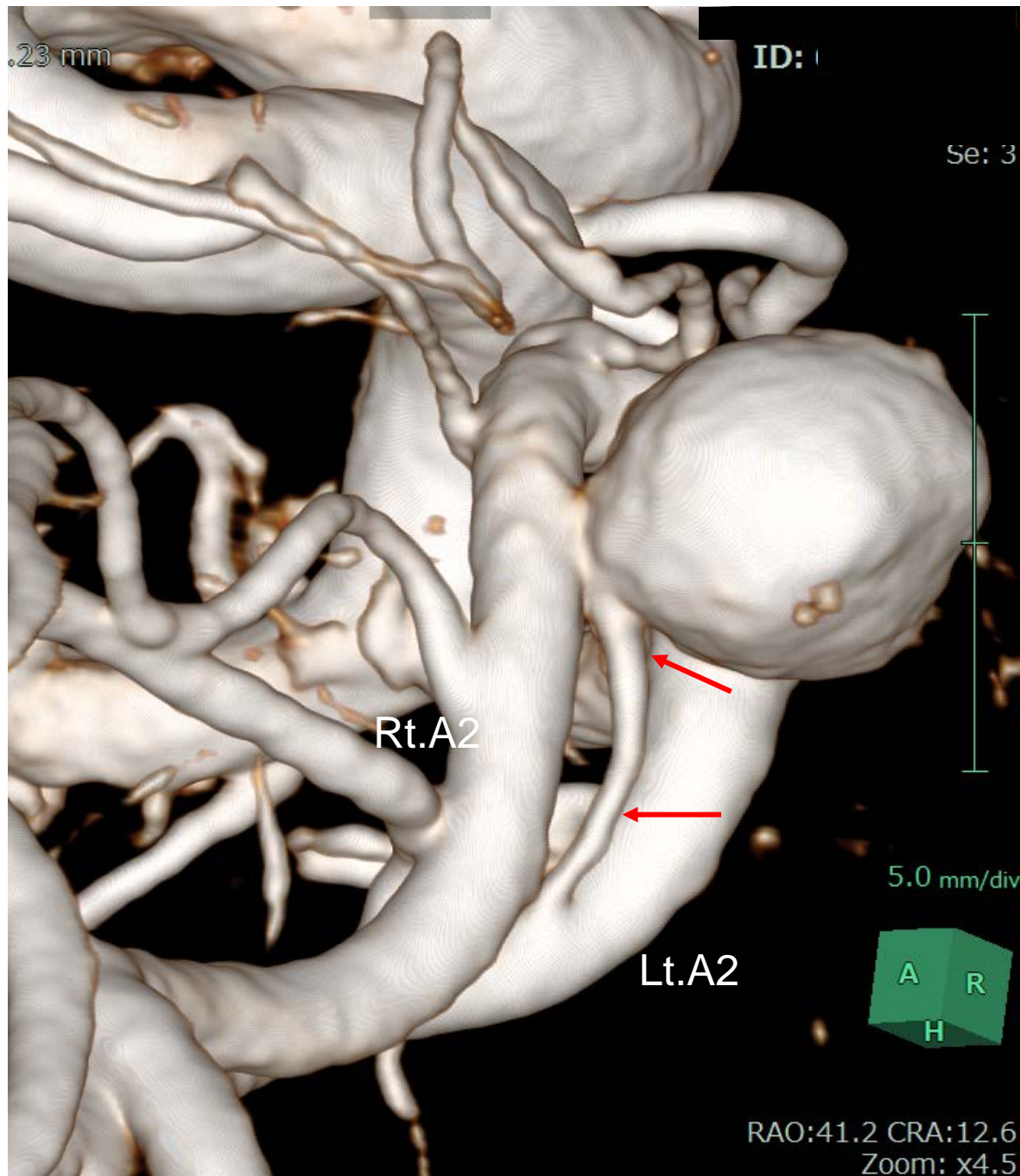
Se: 3

Lt Rt

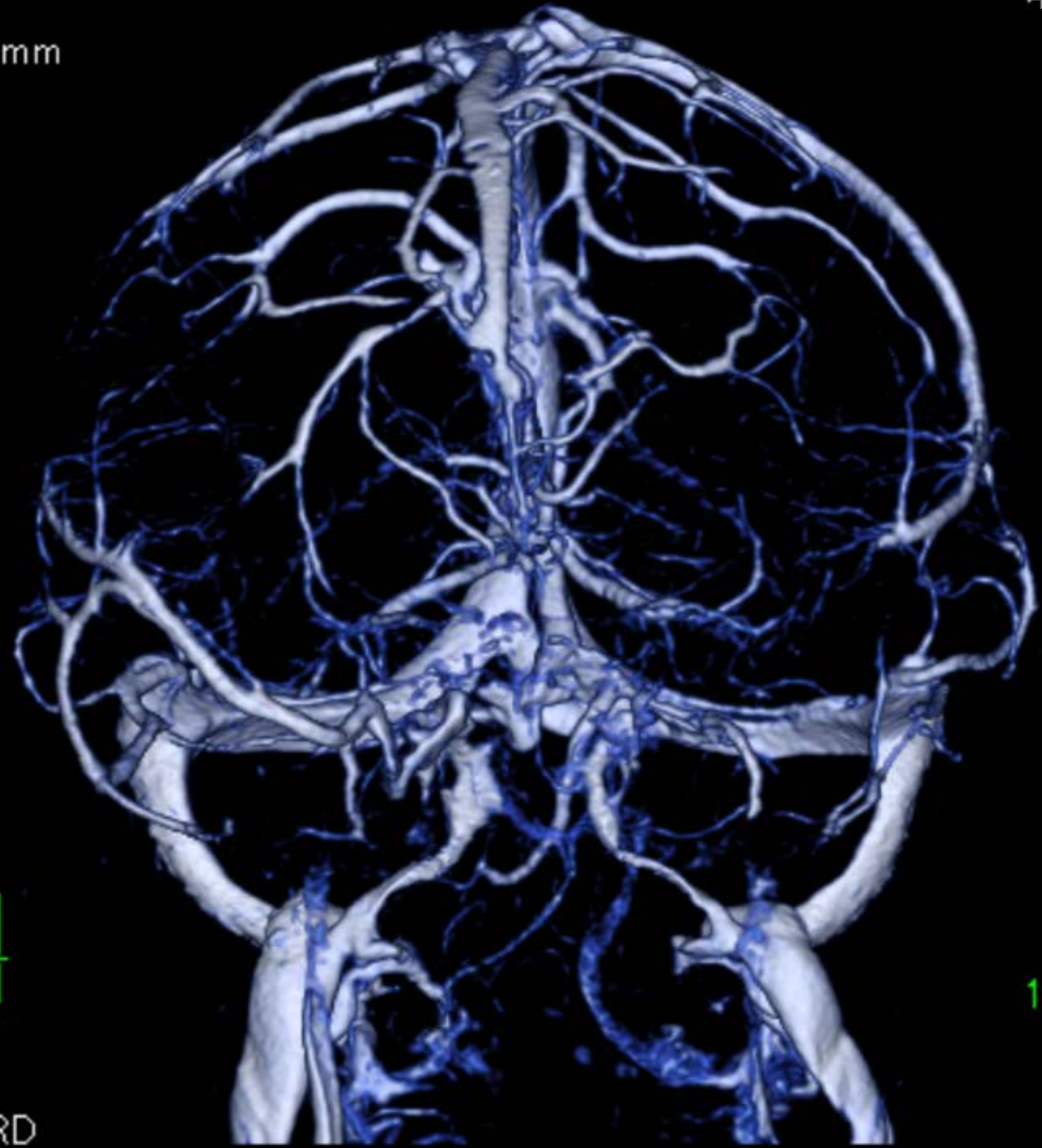5.0 mm/div

H
P R A
E





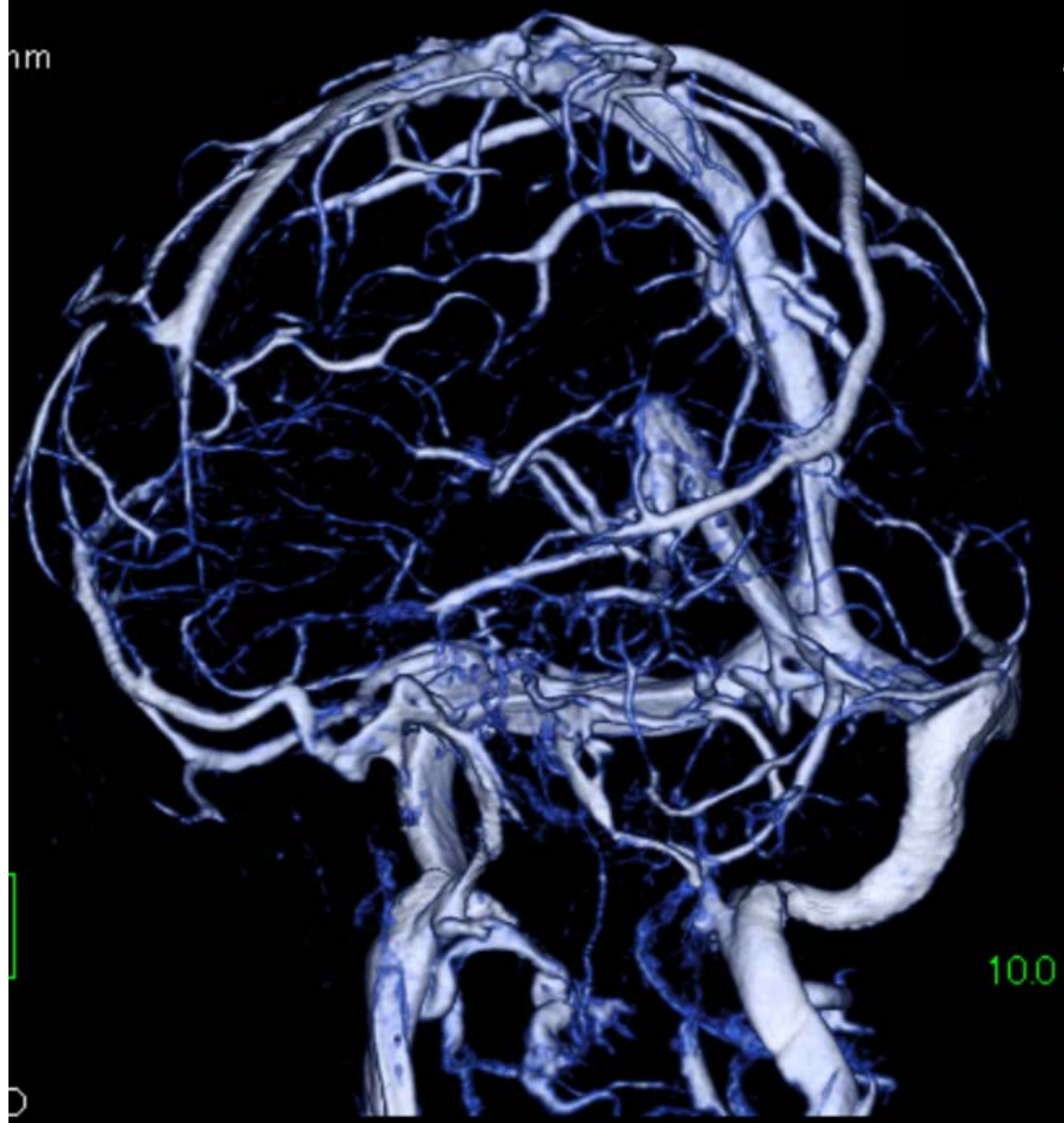
mm



RD

Zoom

mm



10.0

Zoom