

# Case 1. 54 M

## M2 inferior trunkに騎乗する大型中大脳動脈瘤の1例

### 【現病歴】

血圧高値が続いており、かかりつけ医から頭部精査を進められてMRI検査を受けたところ偶発的に右MCAの大型動脈瘤を指摘され紹介受診となる。

### 【既往歴】

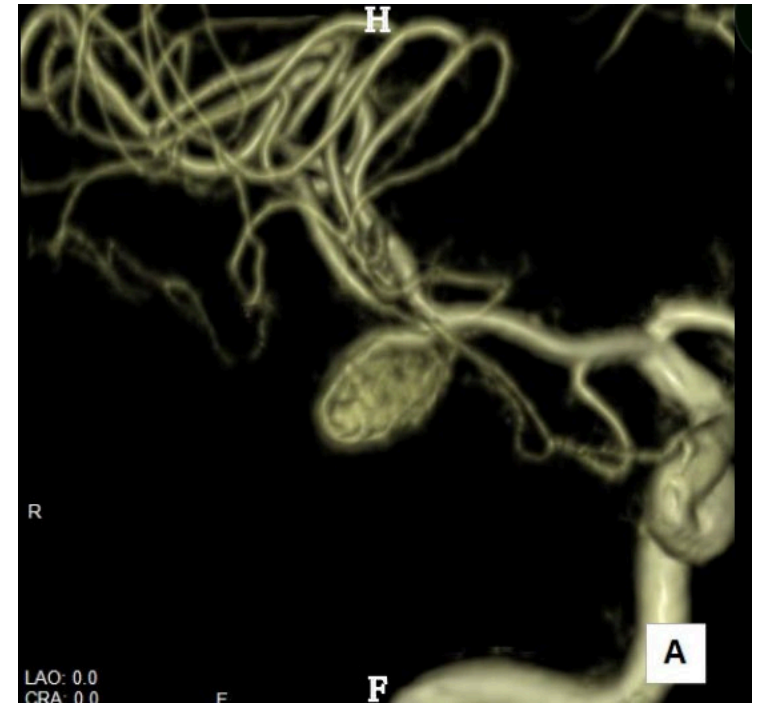高血圧，脂質異常症，バセドウ病：内服加療

### 【家族歴】

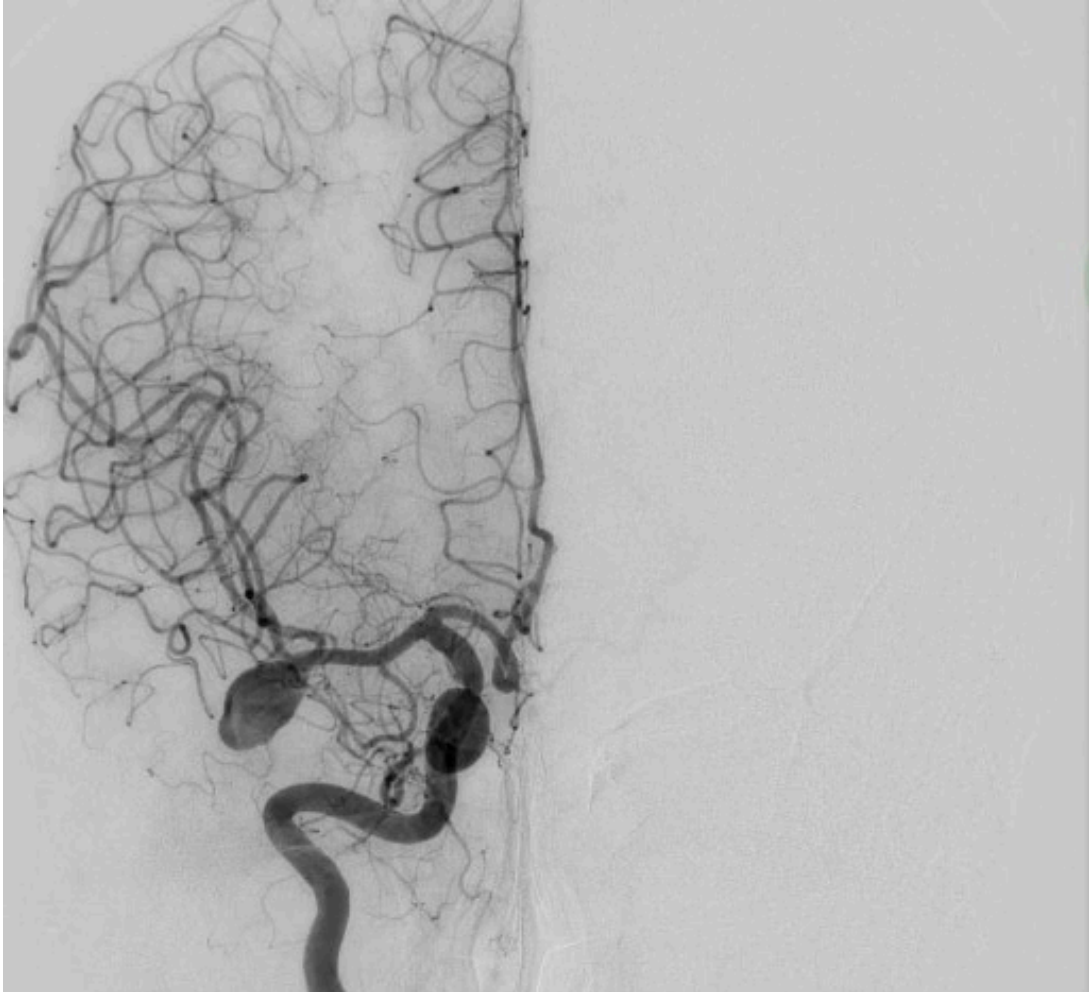
父：脳溢血（SAHかどうかは不明）

### 【現症】

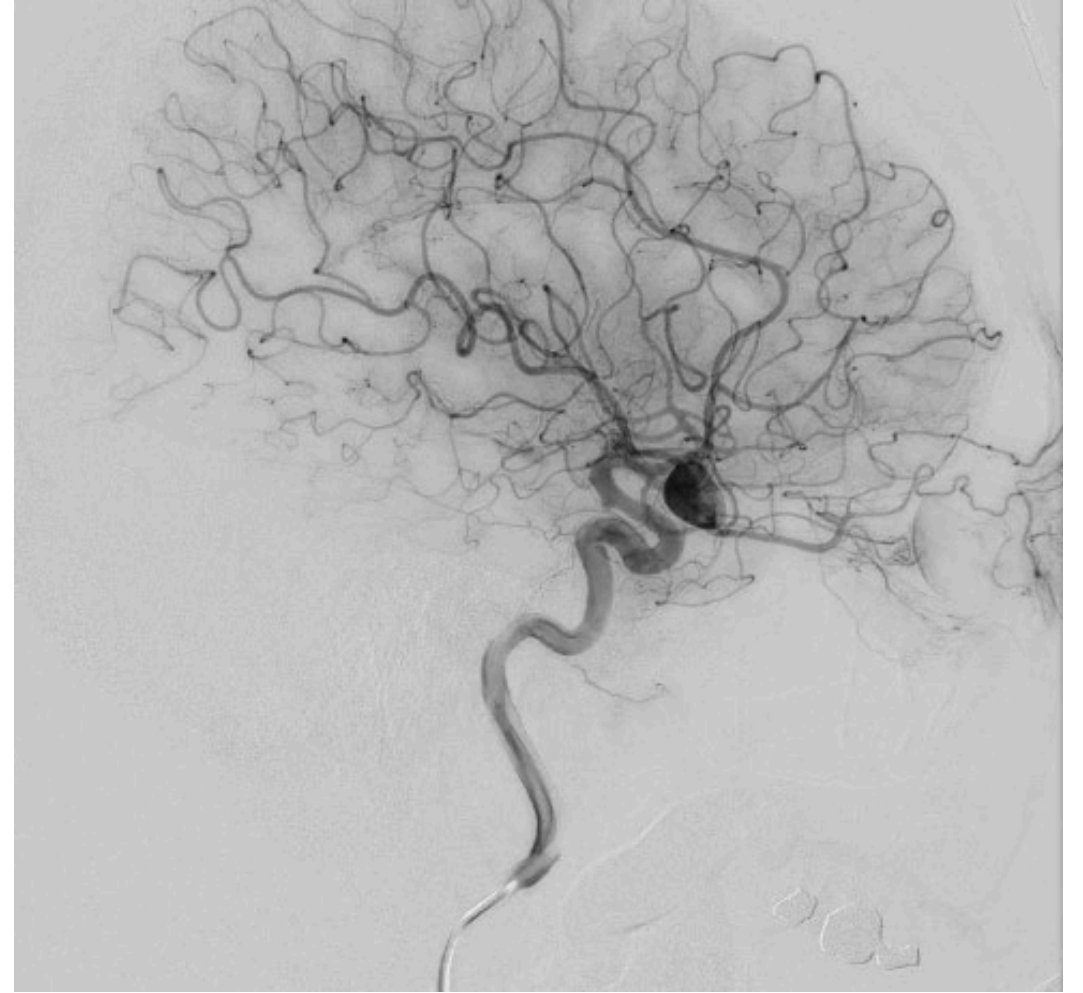
意識清明，神経学的所見なし

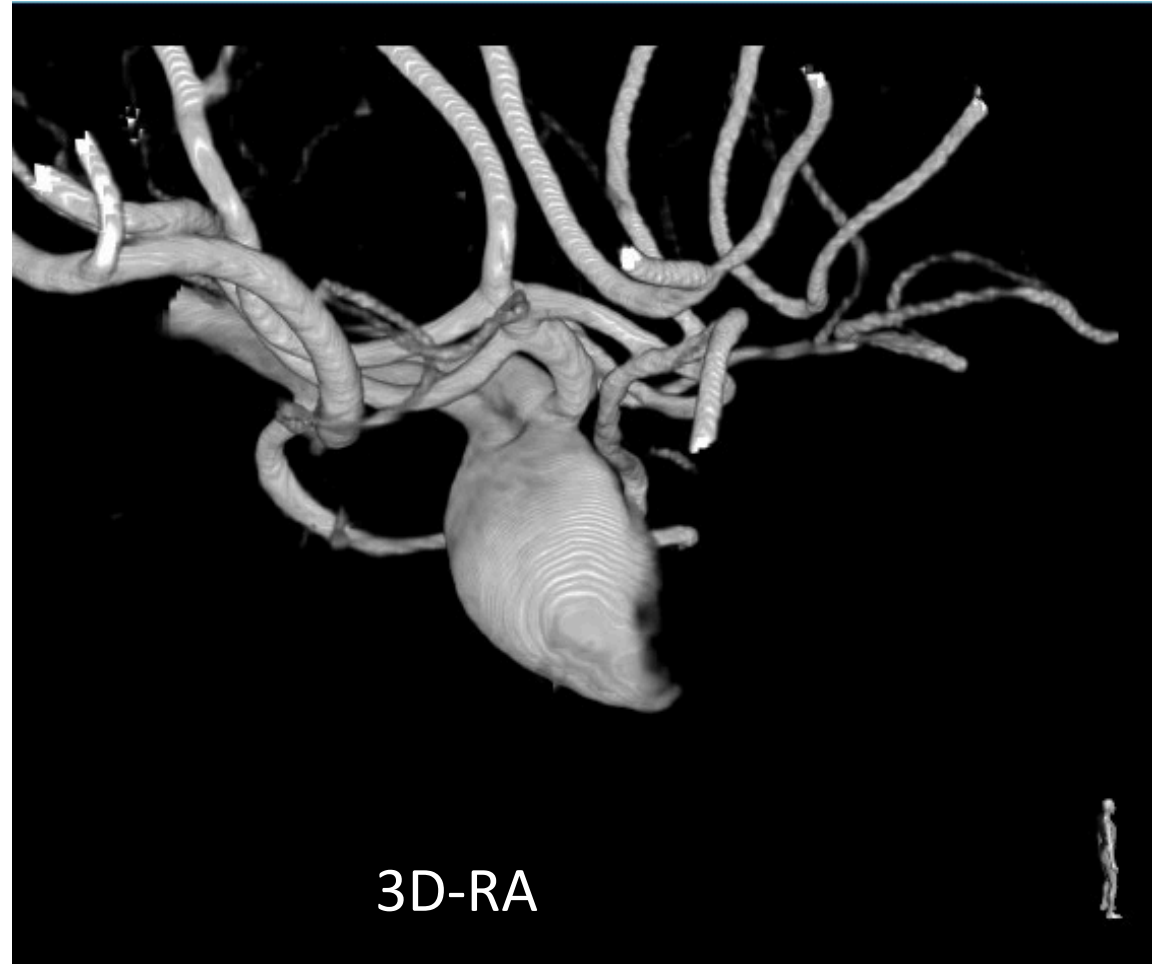
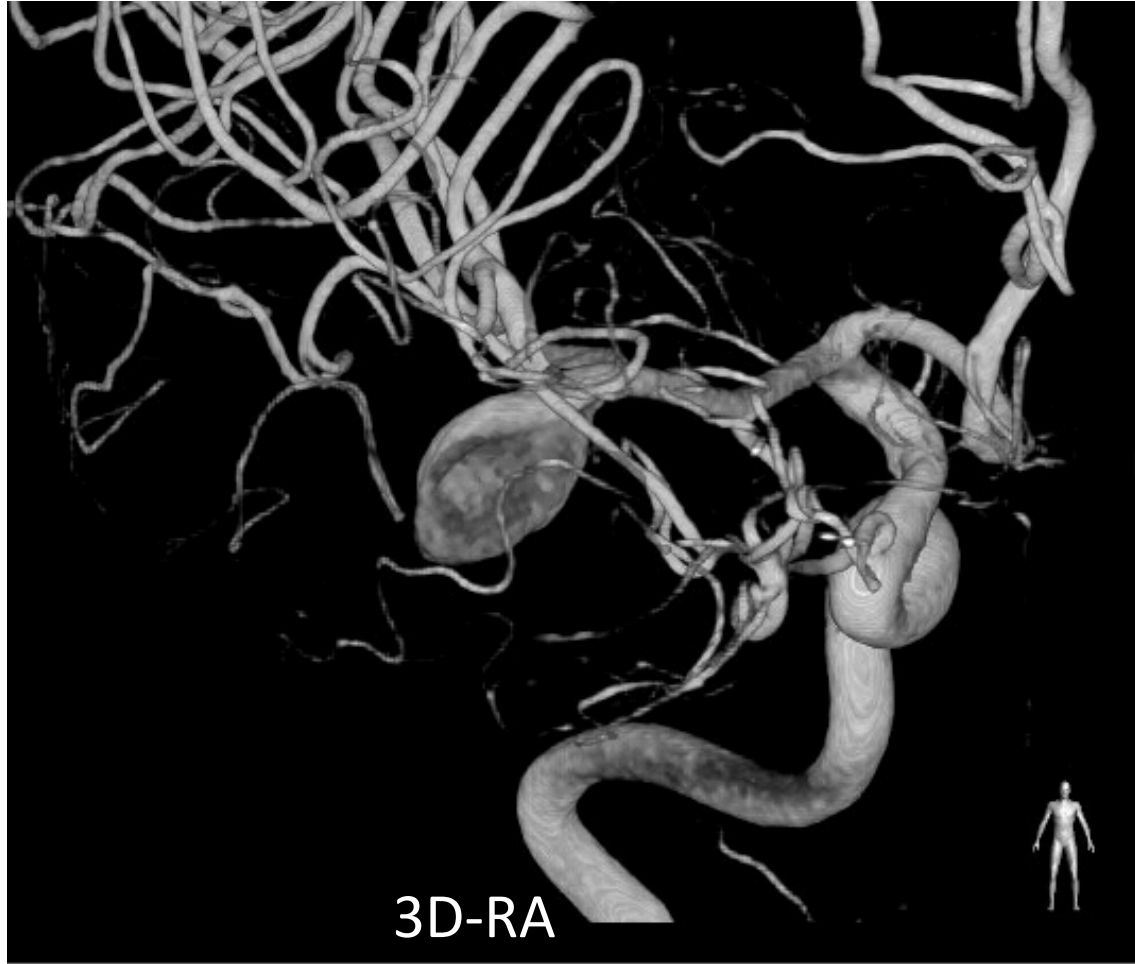
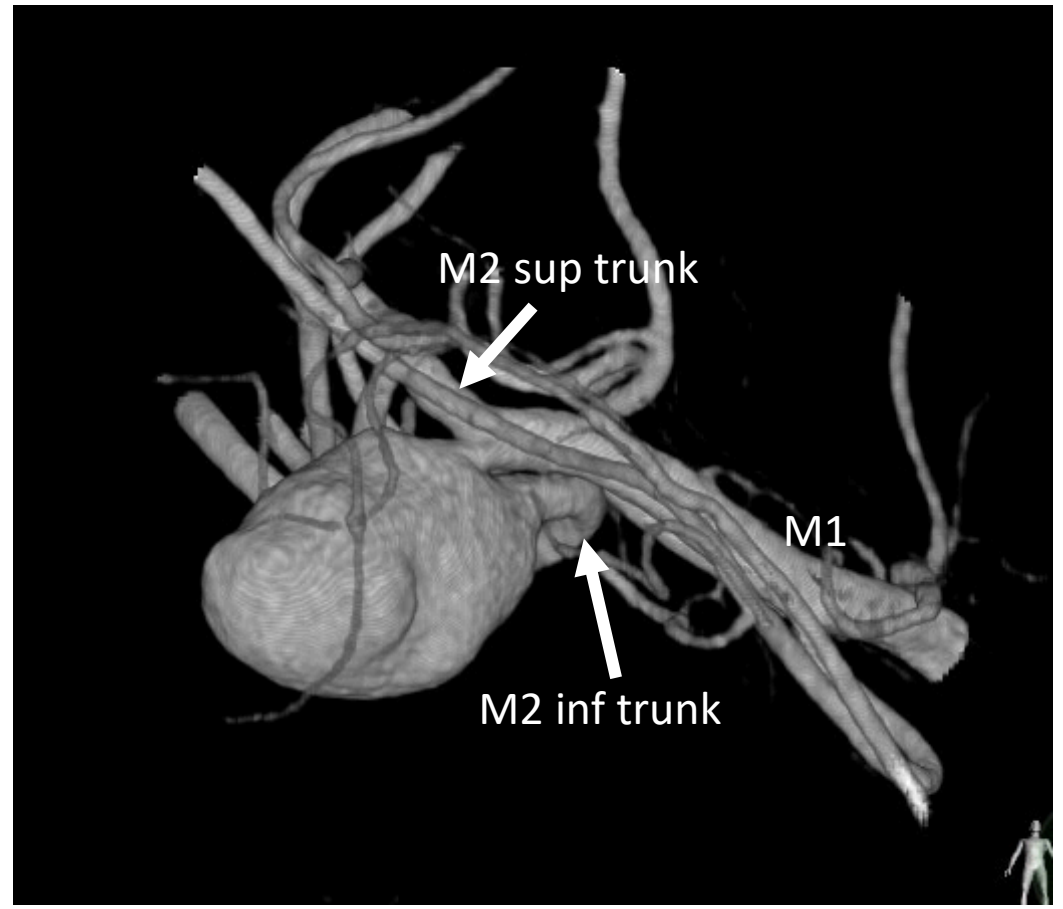
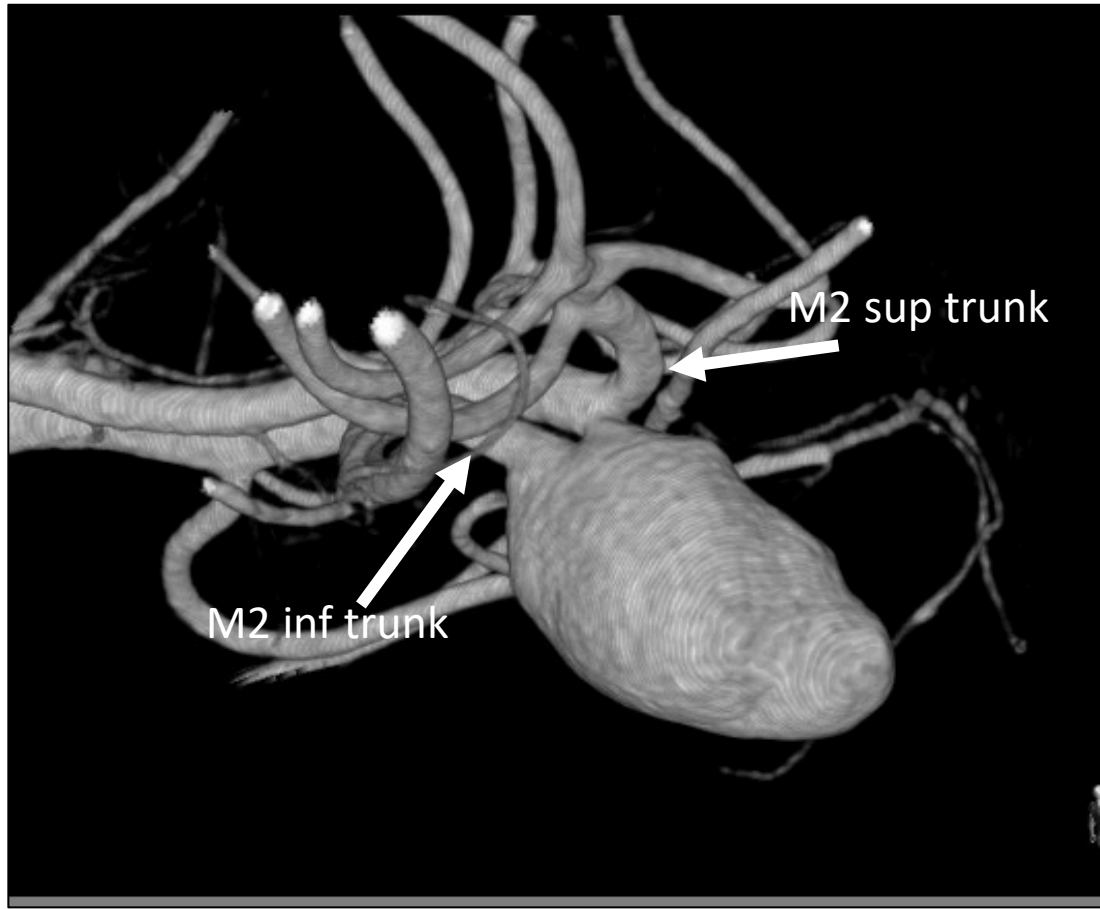
R. ICAG (AP)

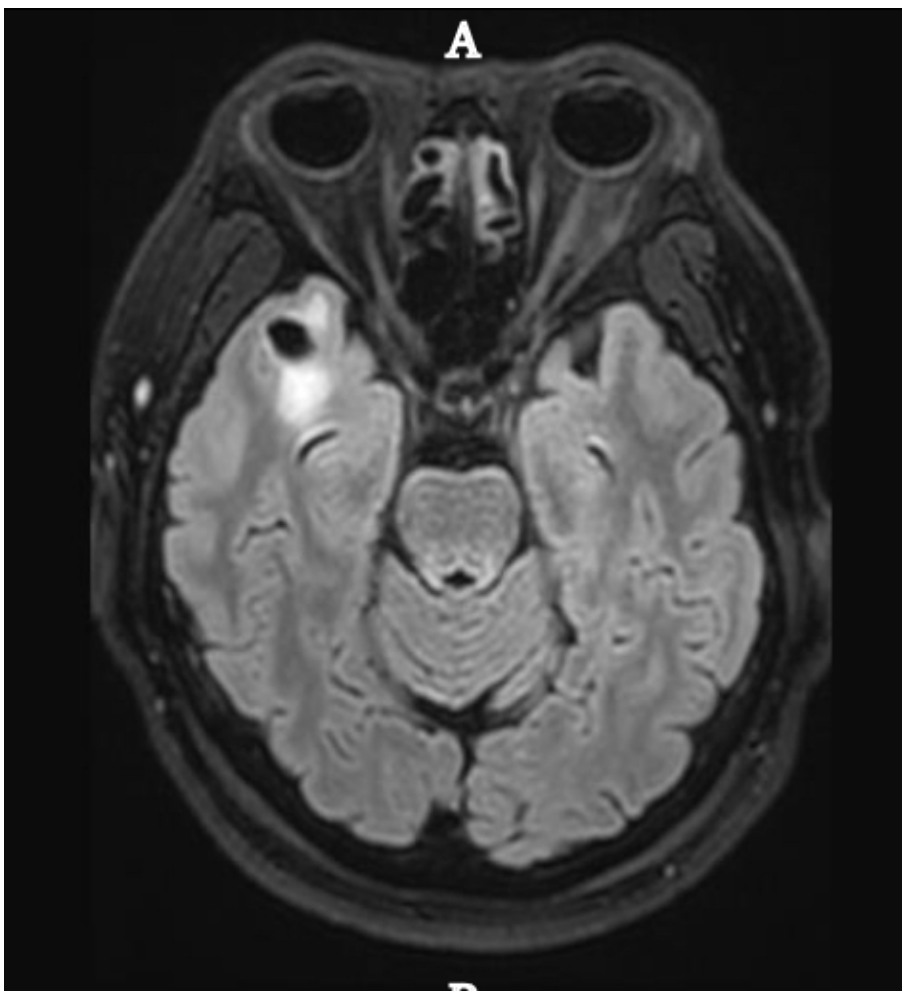


R. ICAG (Lat)

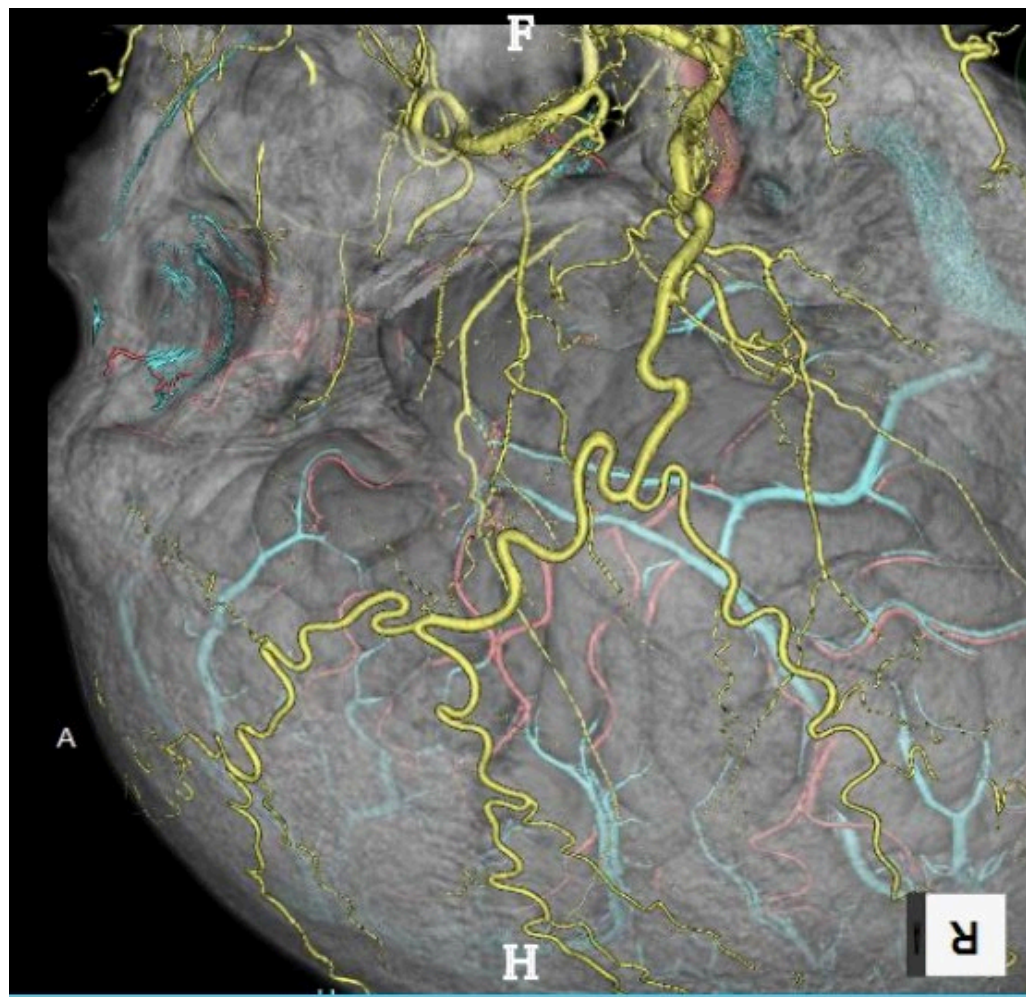








MRI: 動脈瘤周囲に浮腫あり



STAの発達は良好

## 本症例のポイント

---

- 大型瘤
- M2 inferior trunkに騎乗
- 部分血栓化疑い
- 50代で再発を防ぐための最適な手術は？
- Neck clippingかtrapping+bypassか？