

49歳男性

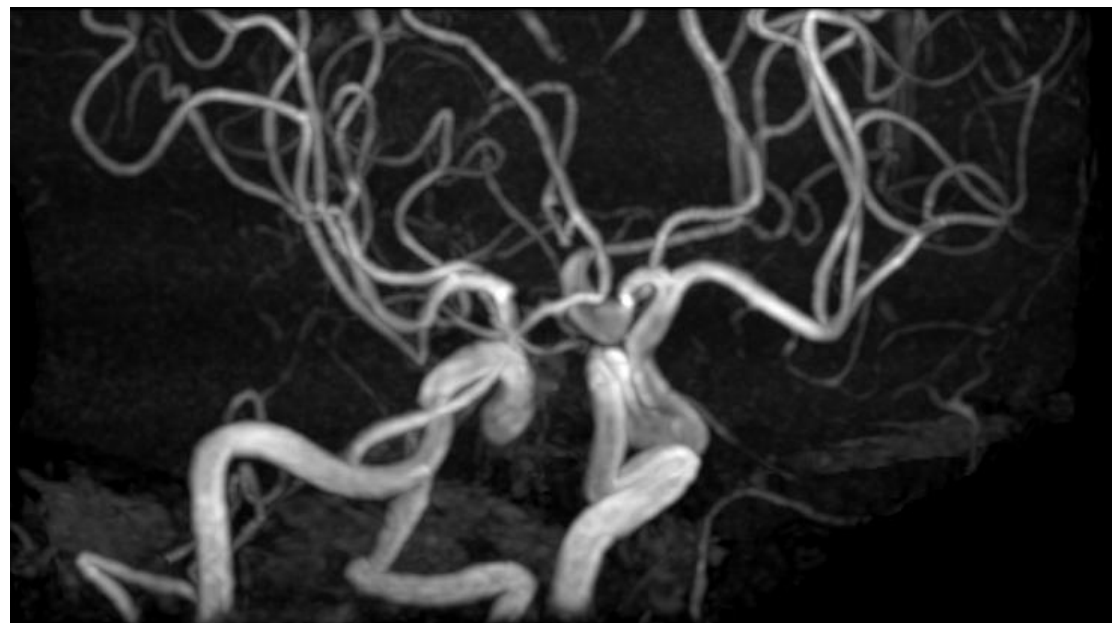
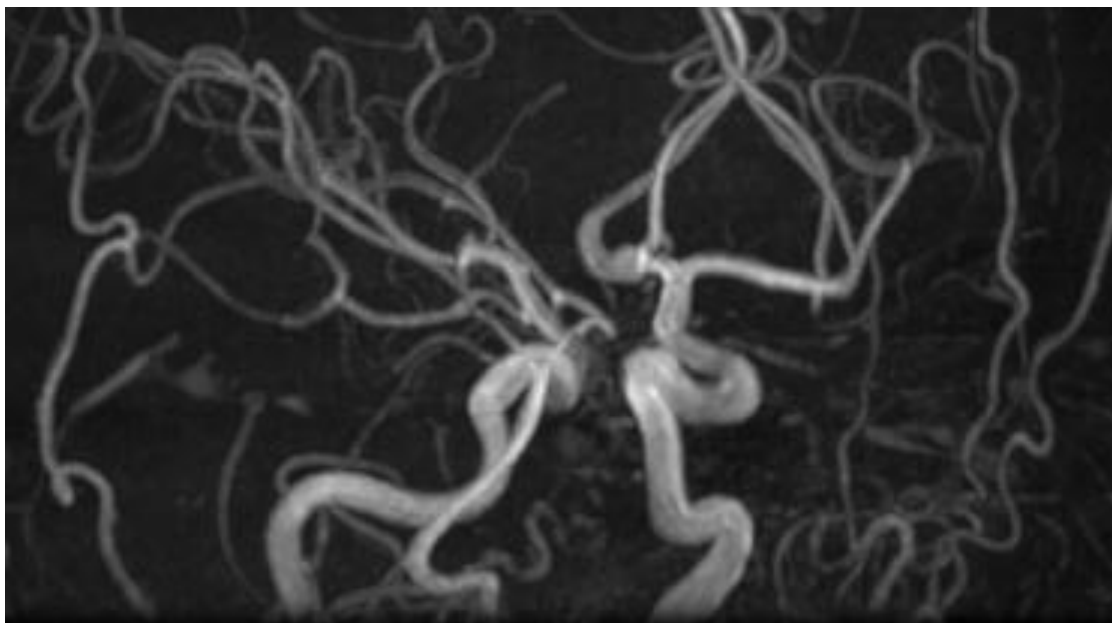
A2 fusiform AN

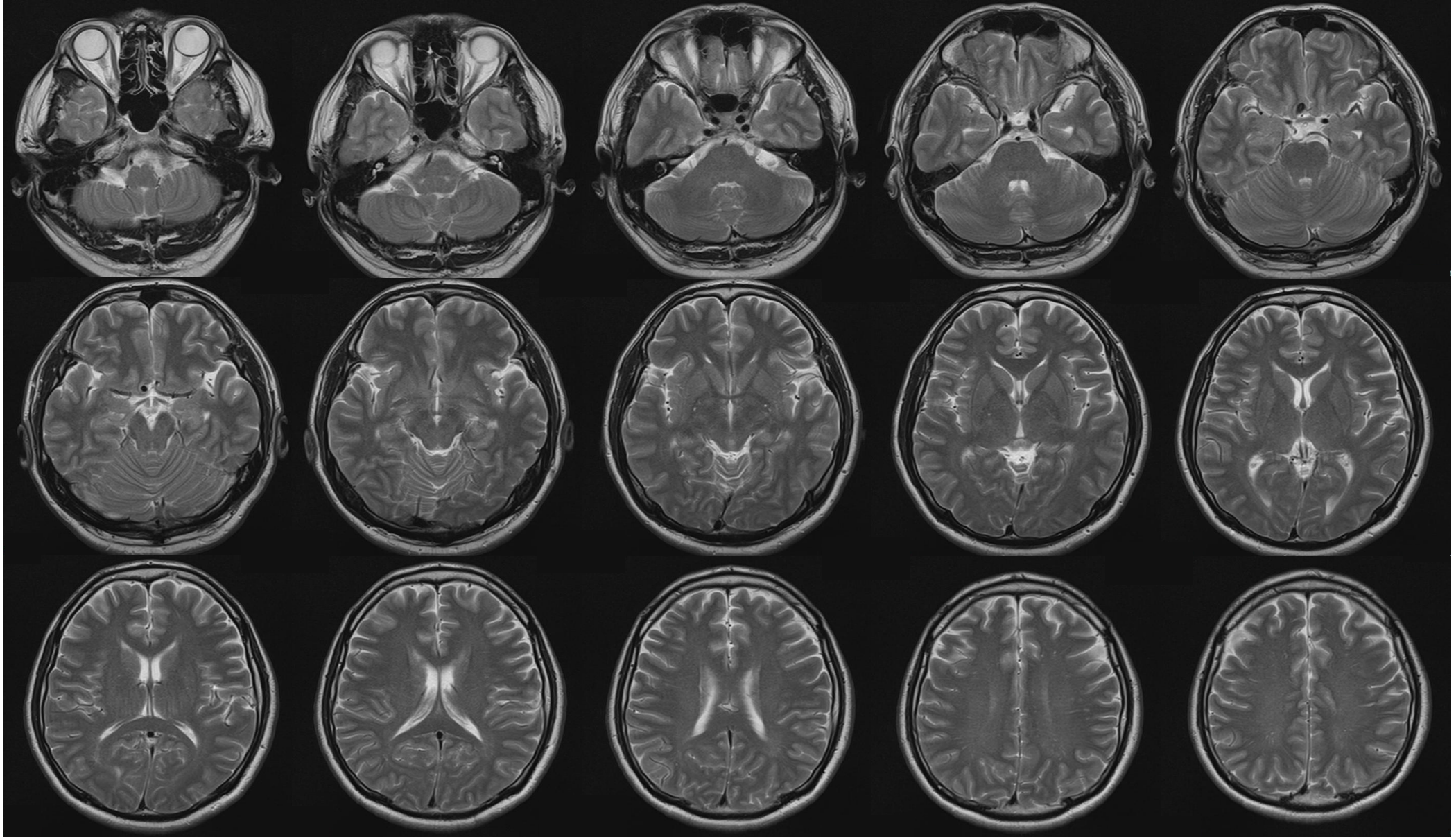
【現病歴】

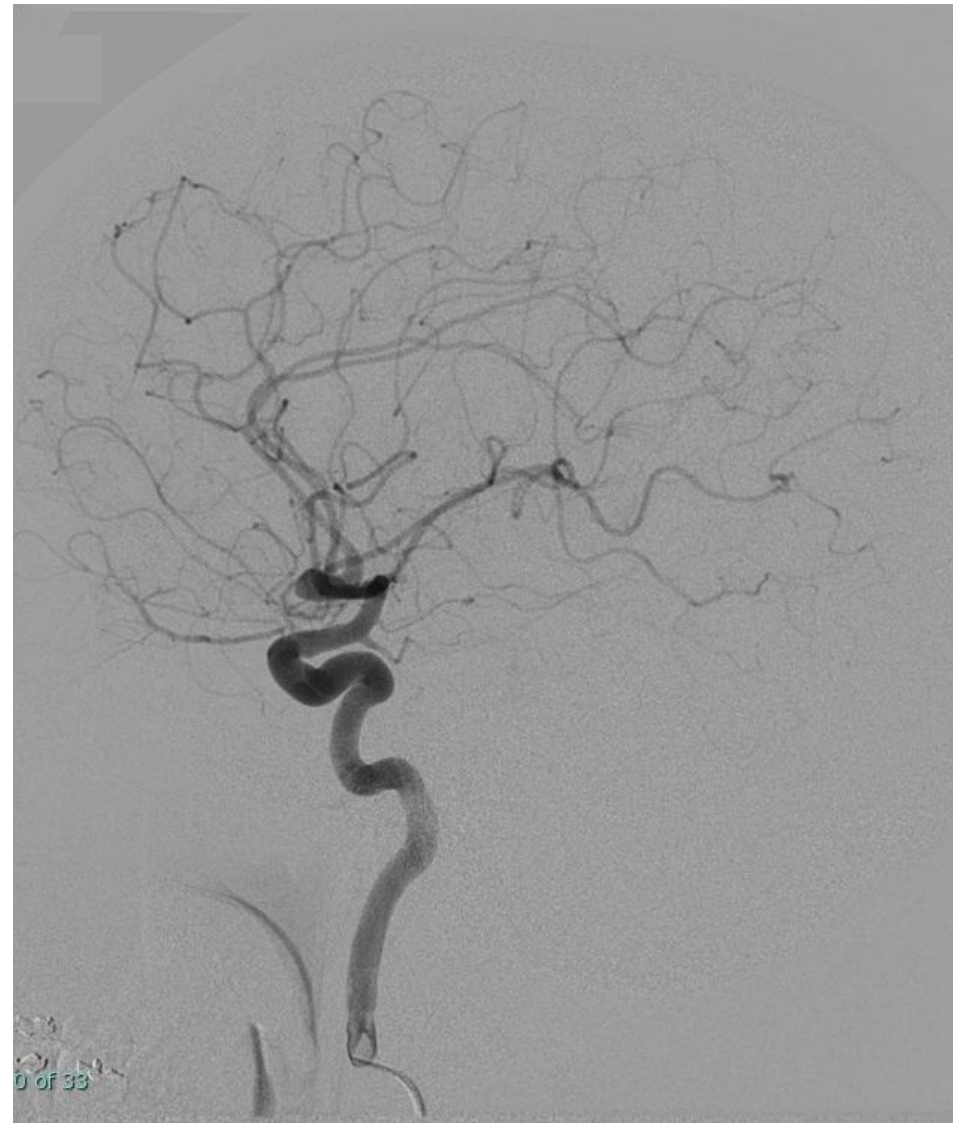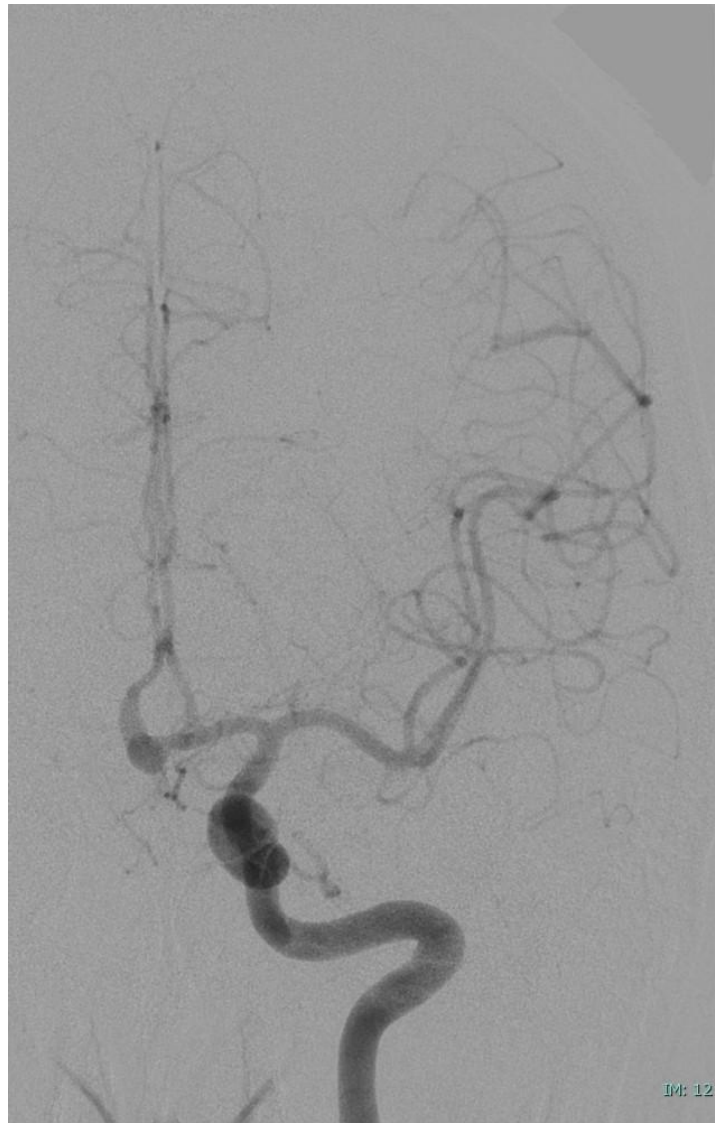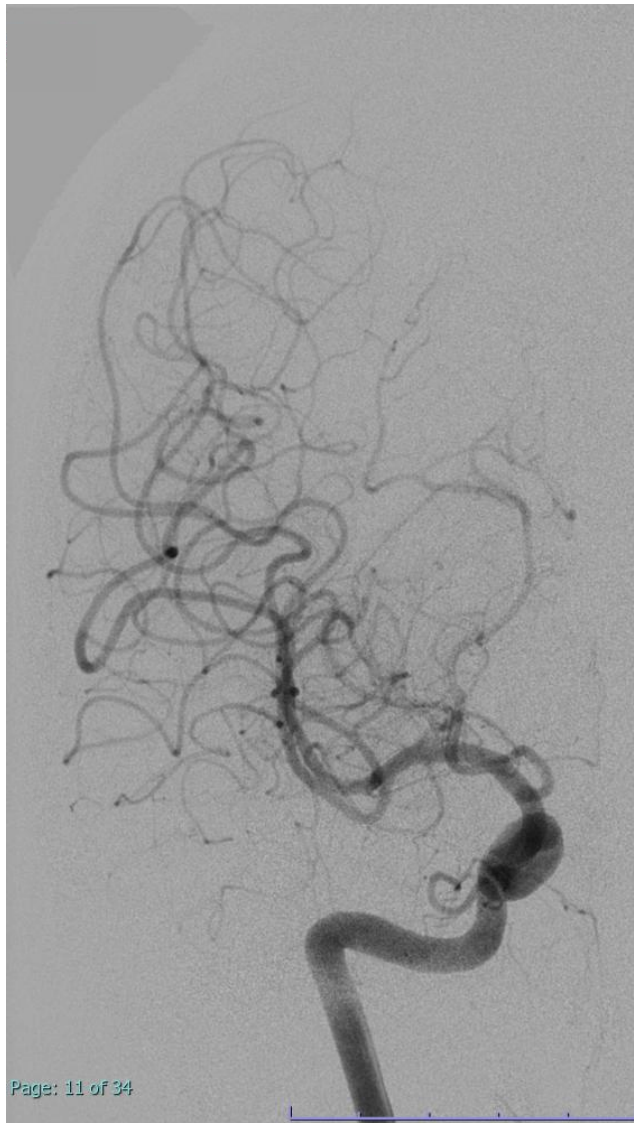
脳ドックで前大脳動脈瘤を指摘されていたが放置していた。9年経過し、近医で脳ドックを受けた結果同様の動脈瘤を指摘され、前回と比較して増大傾向を認めたため、精査加療目的で当科紹介受診。

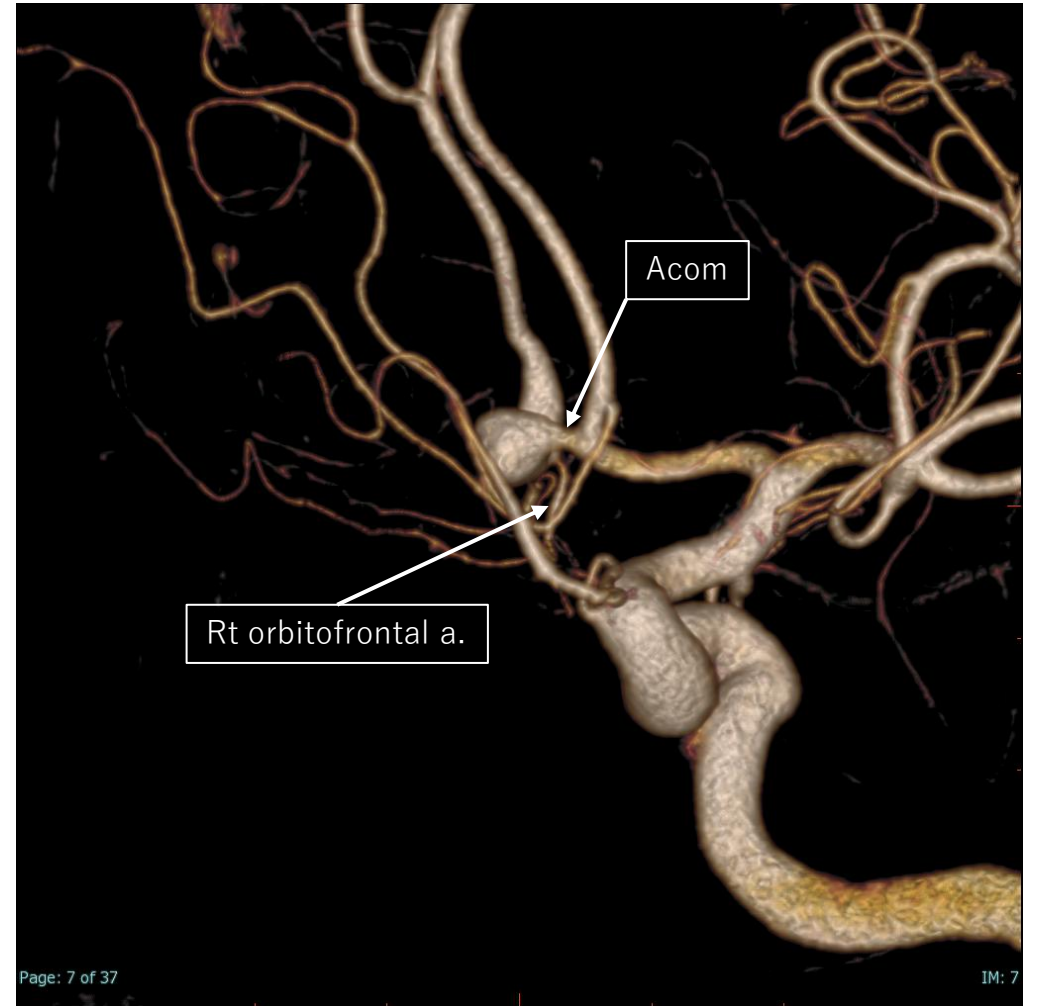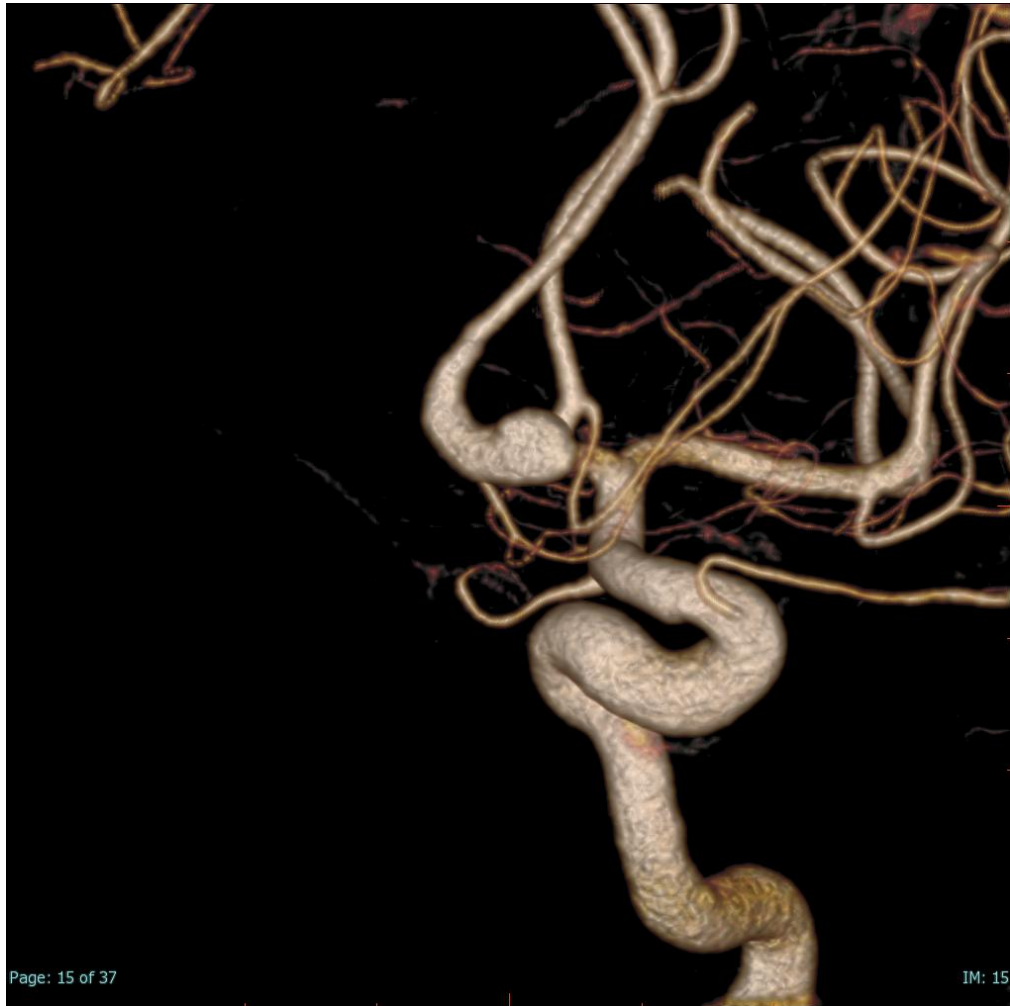【既往歴，家族歴】

高血圧









本症例のポイント

- 紡錘状動脈瘤
- 増大傾向
- 動脈瘤からorbitofrontal arteryが分岐

検討事項

- 治療法(直達術, 血管内治療)の選択
- 直達術での根治性を考慮した治療戦略