

47歳女性

Unruptured Lt IC-AChoA Aneurysm

【現病歴】

家族の頭部MRI撮影をきっかけに本人も検査を受け、未破裂動脈瘤が見つかった。他施設で血管撮影が行われたが、金属アレルギーのため血管内治療は困難であり、さらにdomeからの穿通枝を伴うためクリッピングも難しいと説明された。その後、当院を紹介受診した。

【既往歴】

高血圧（オルメサルタン、アムロジピン）

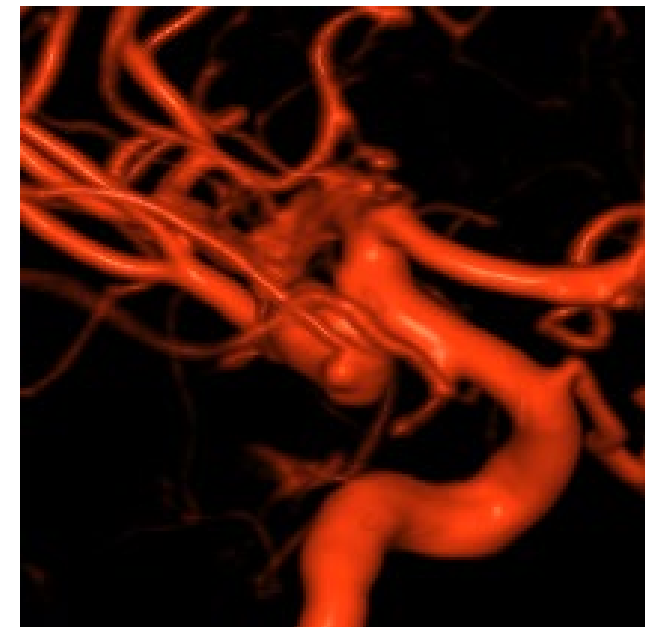
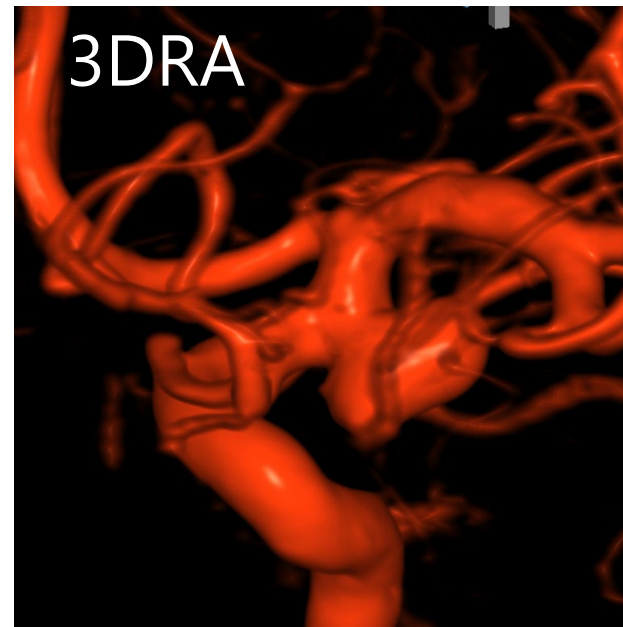
【アレルギー】

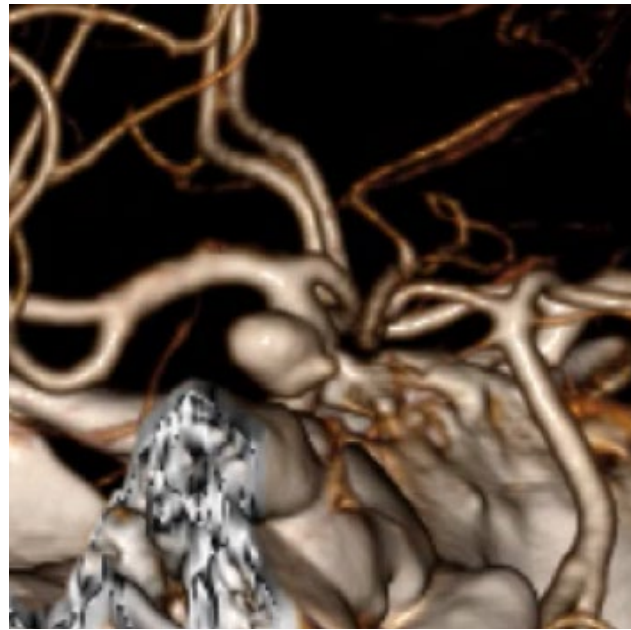
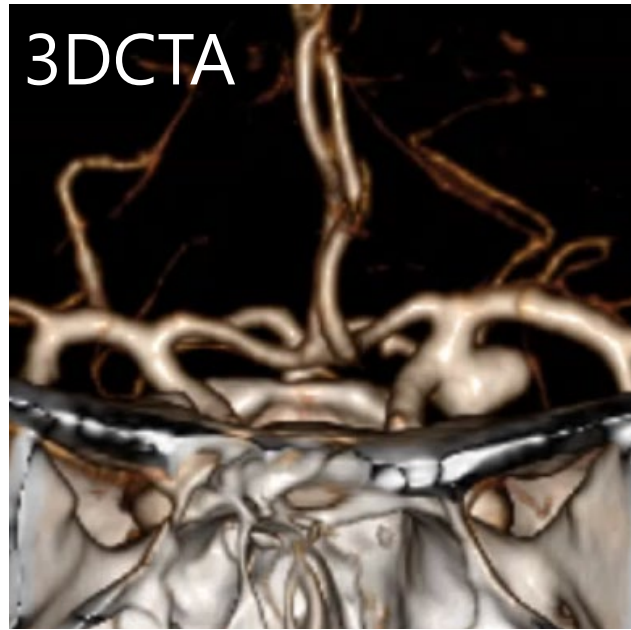
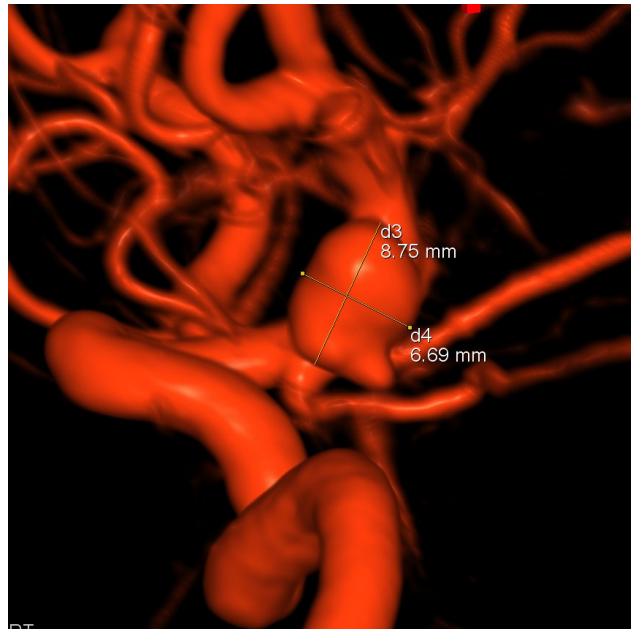
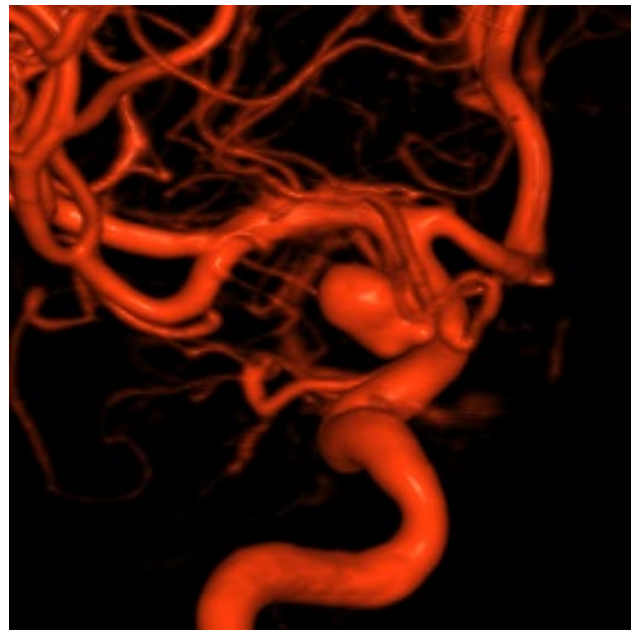
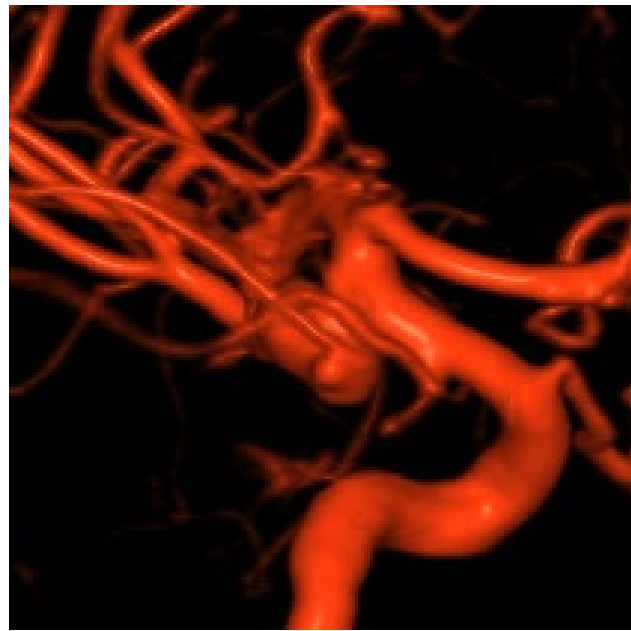
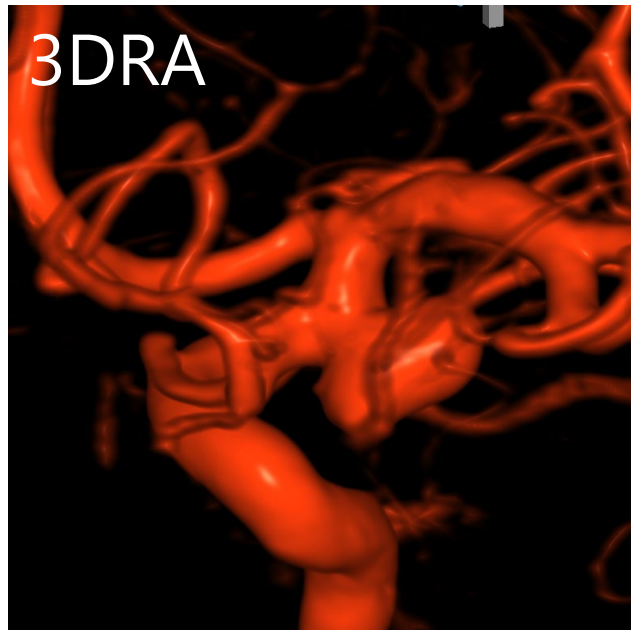
金属アレルギー

（パッチテスト：ニッケル+、チタン-）

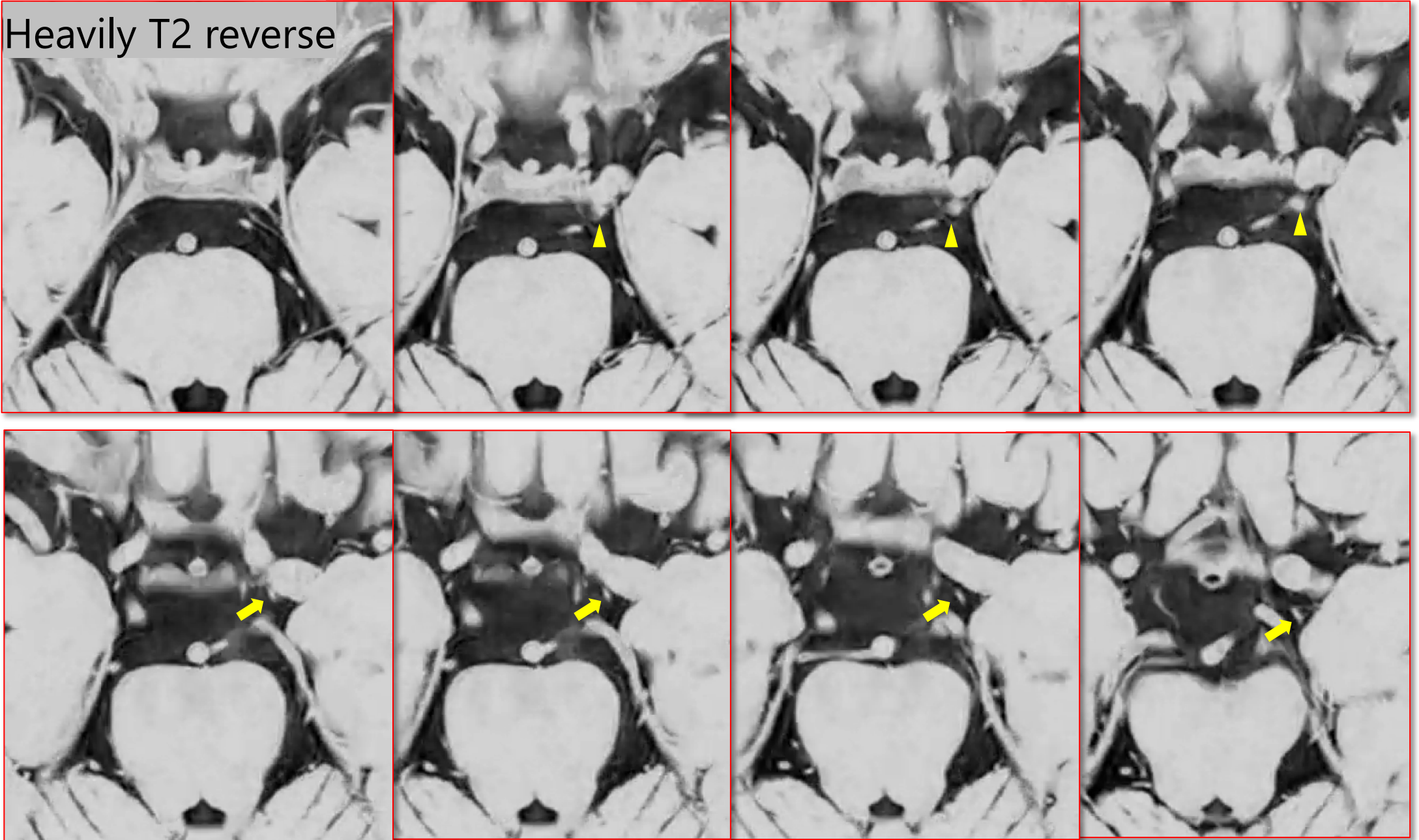
【家族歴】

父親が脳卒中で死亡（詳細不明）

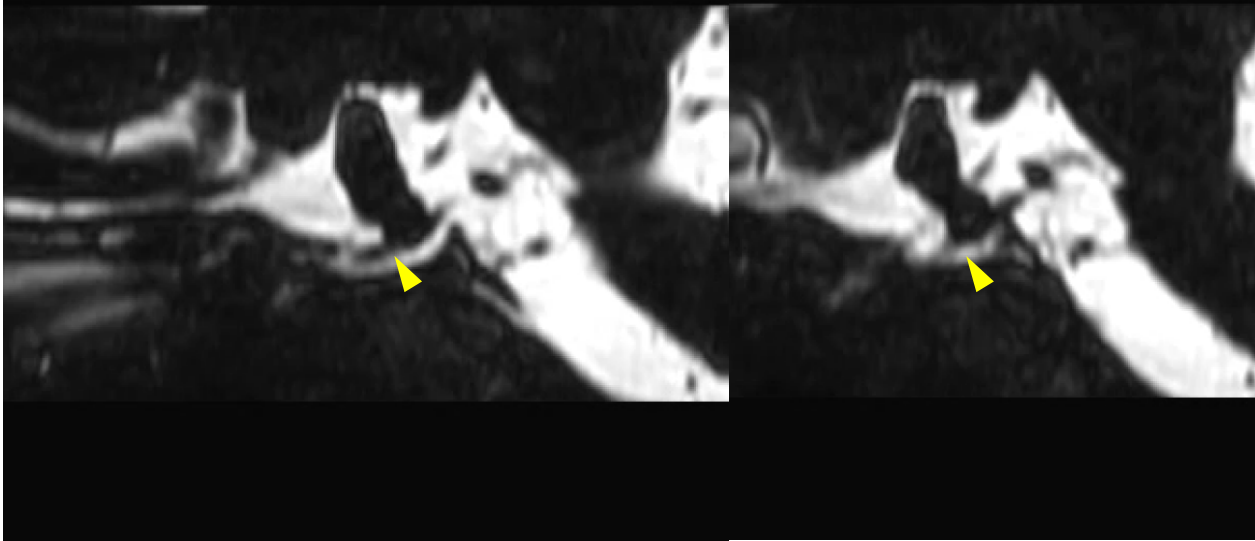




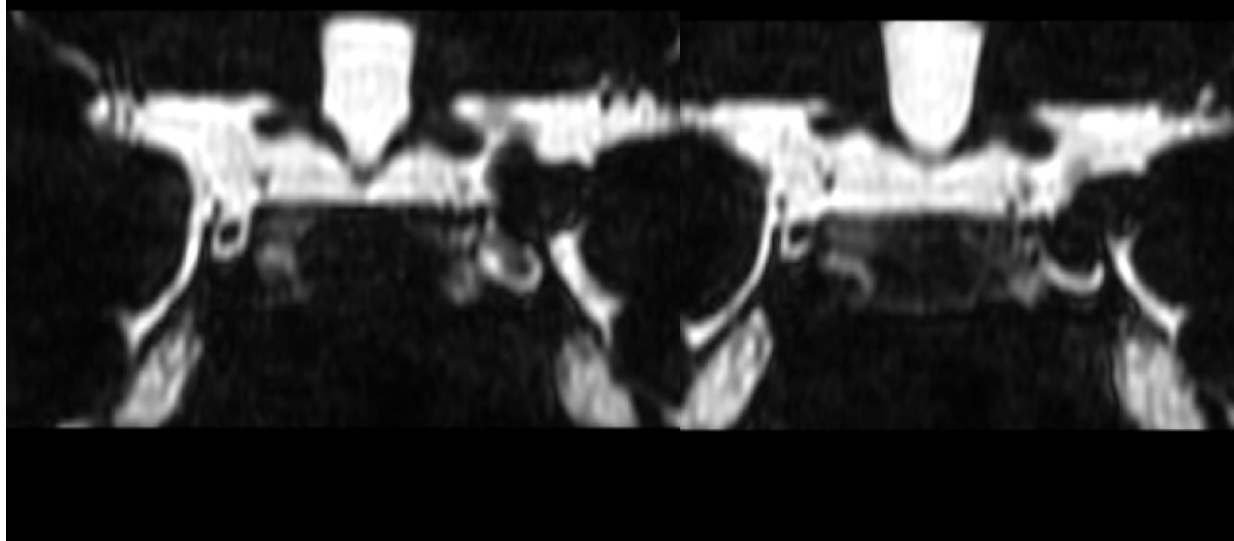
Heavily T2 reverse



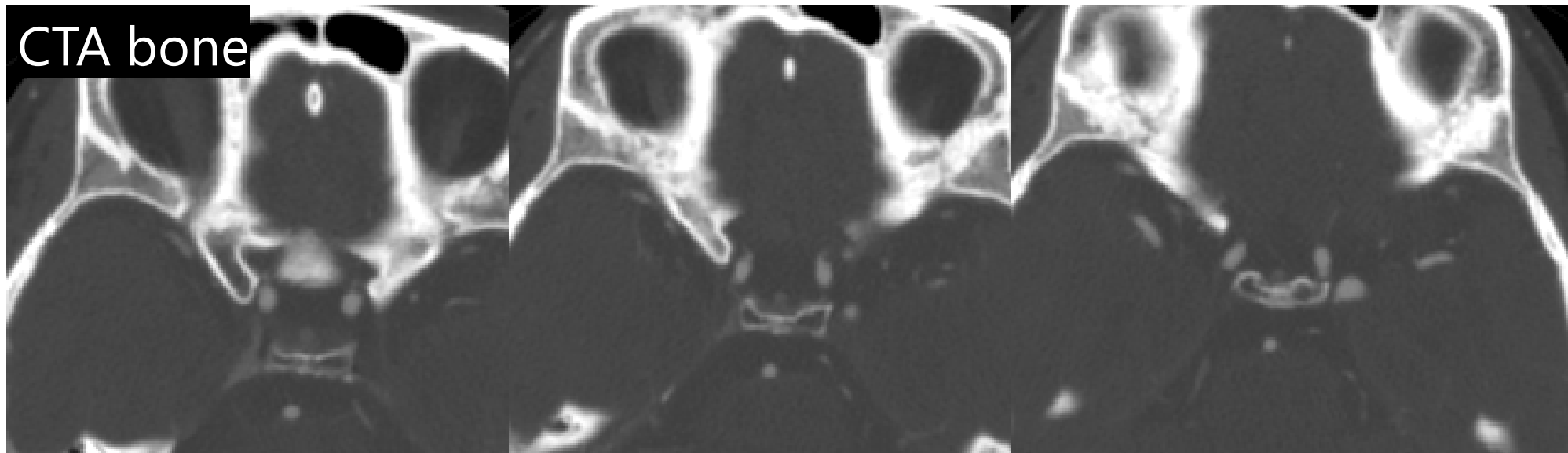
Heavily T2 (sagittal)



Heavily T2 (coronal)



CTA bone



術前検討ポイント

- ANは外側後方向き8.8mm, やや低位に位置する
- neck近傍のdomeからAChoAが起始し, その近傍にblebを有する
- AChoAとdomeとの明らかな癒着は認めない
- domeは動眼神経と接している
- 頭蓋内ICAに石灰化はなく、比較的若年

検討事項

- 治療モダリティの選択
- 開頭、血管内それぞれの利点と問題点