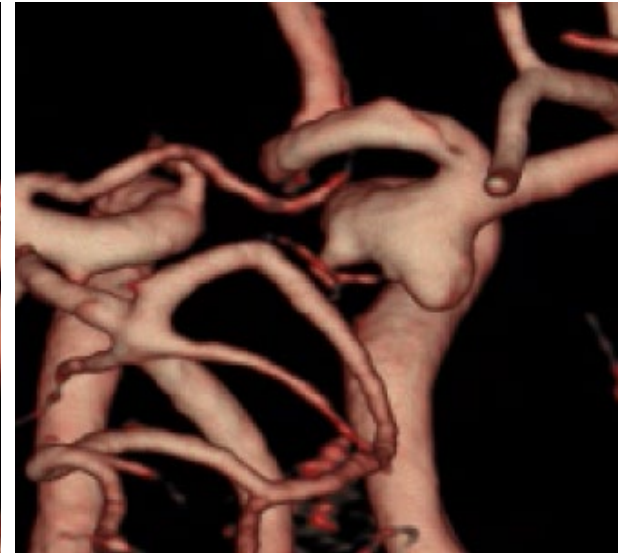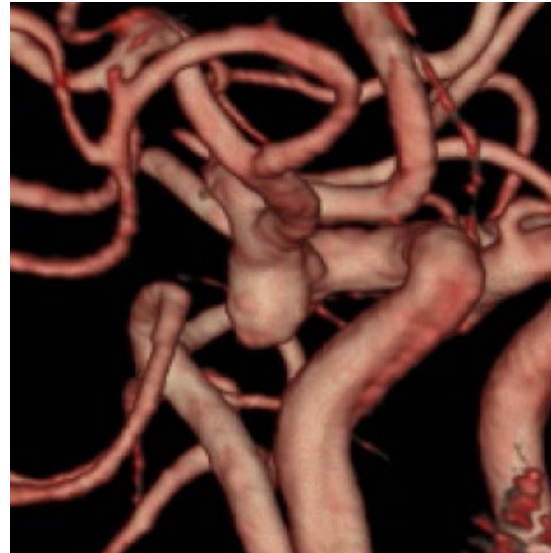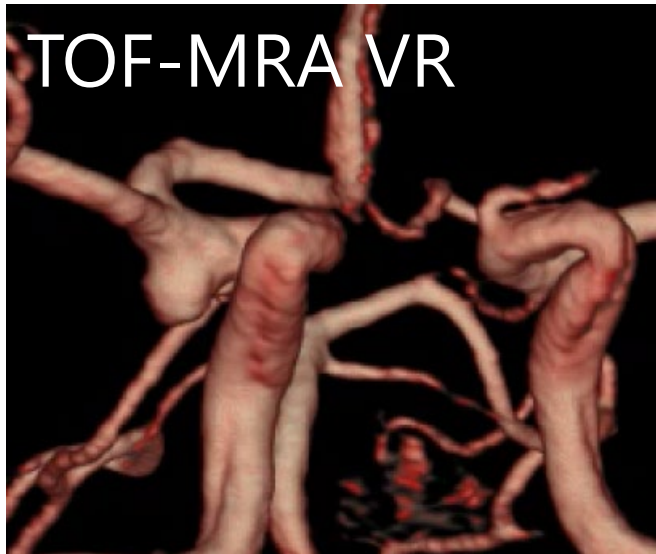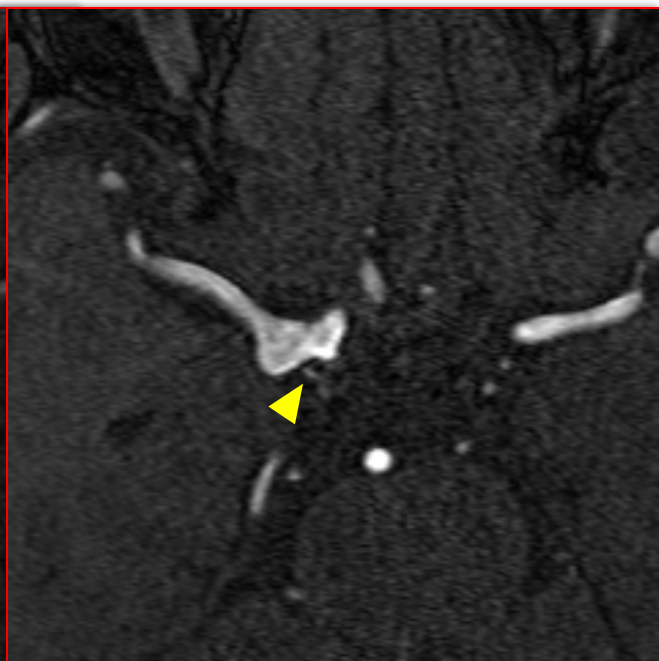
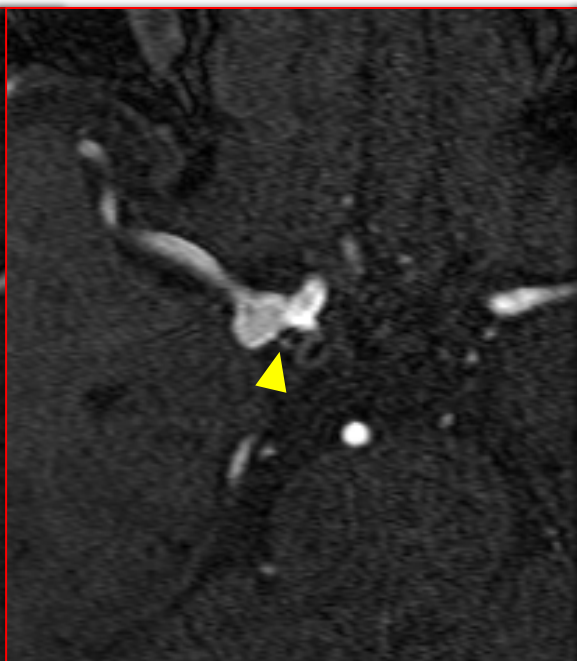
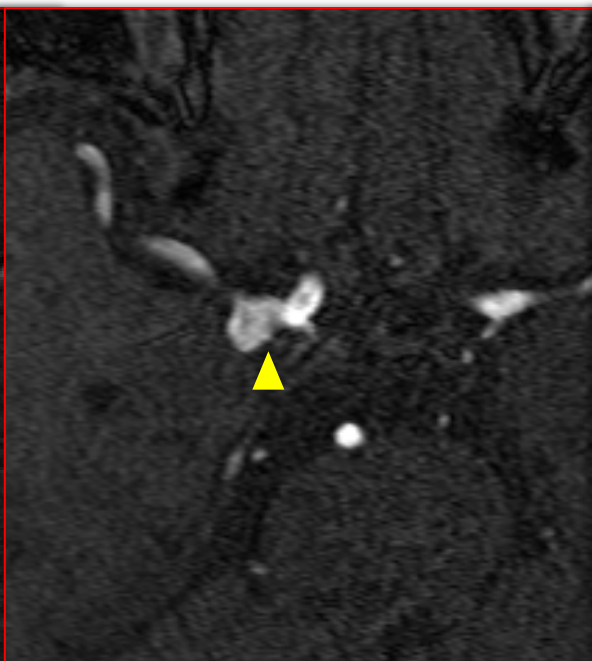
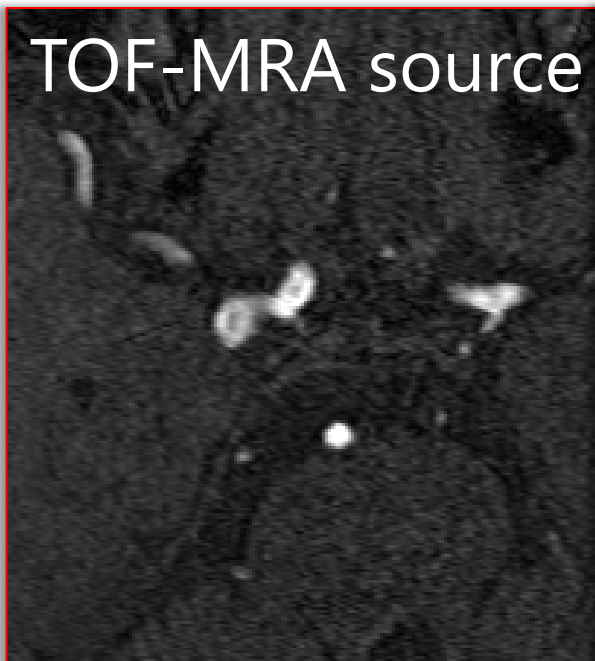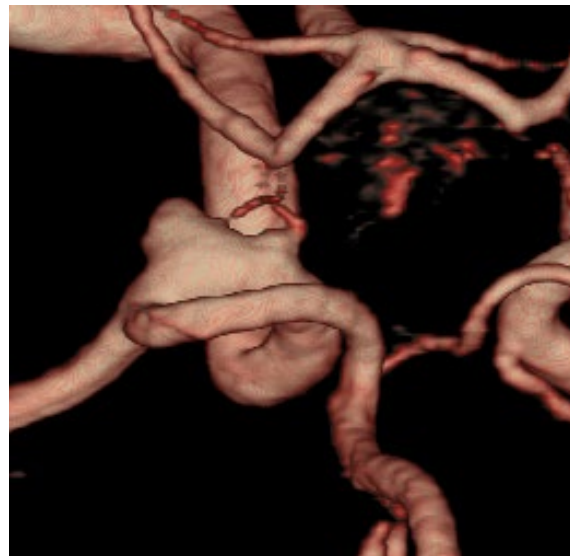
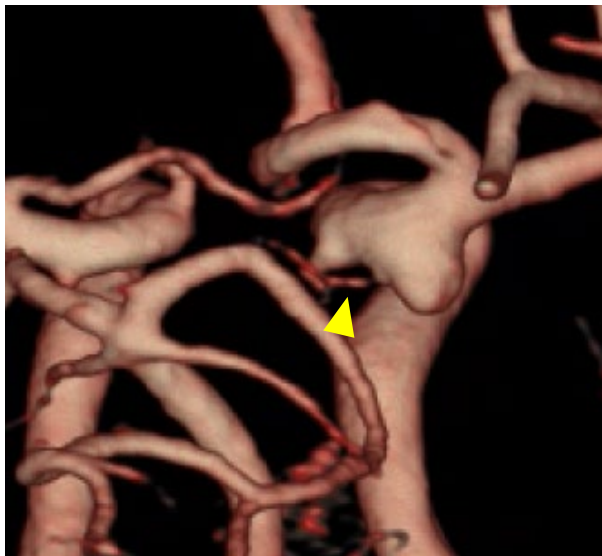


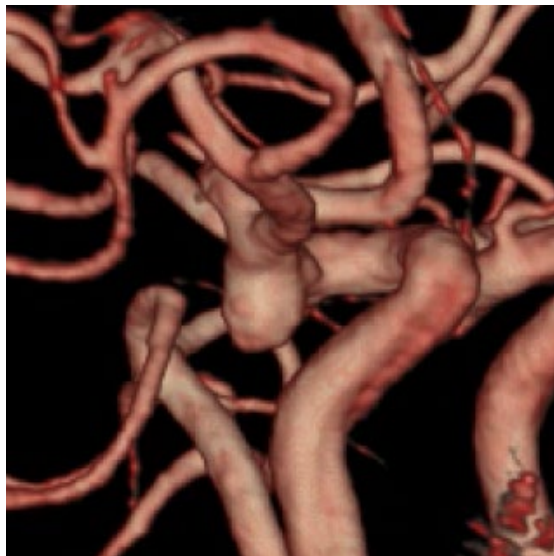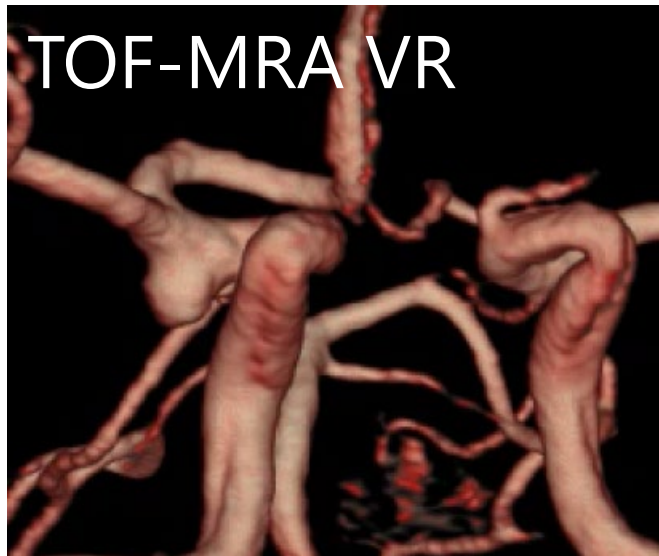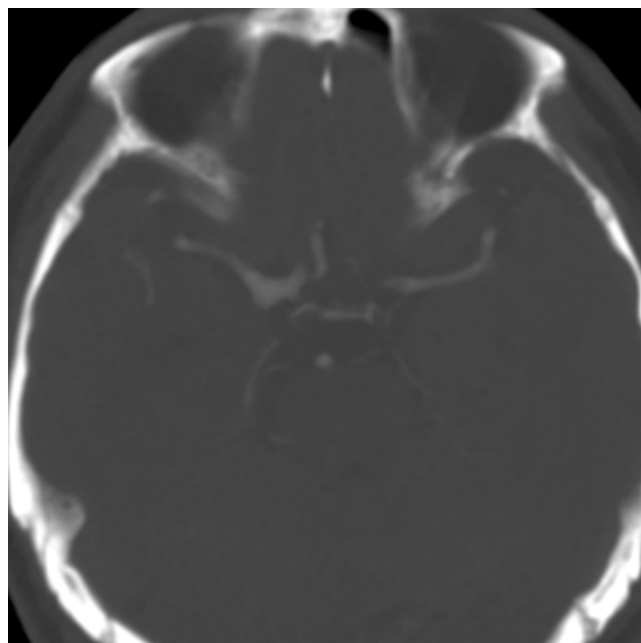
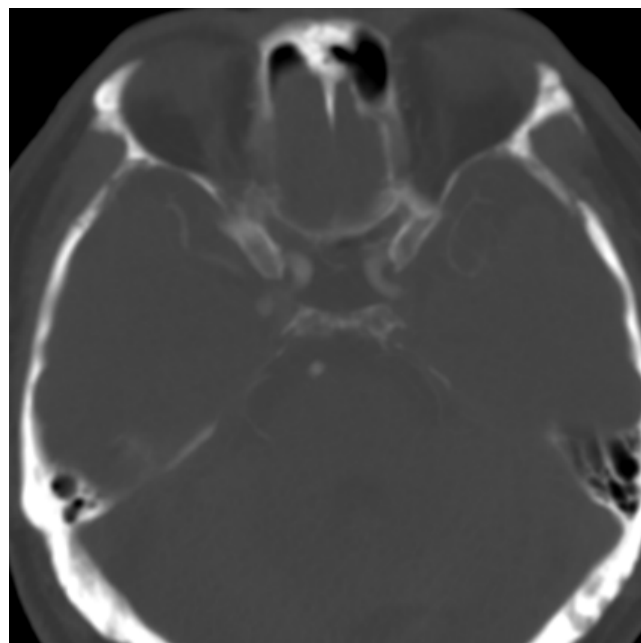
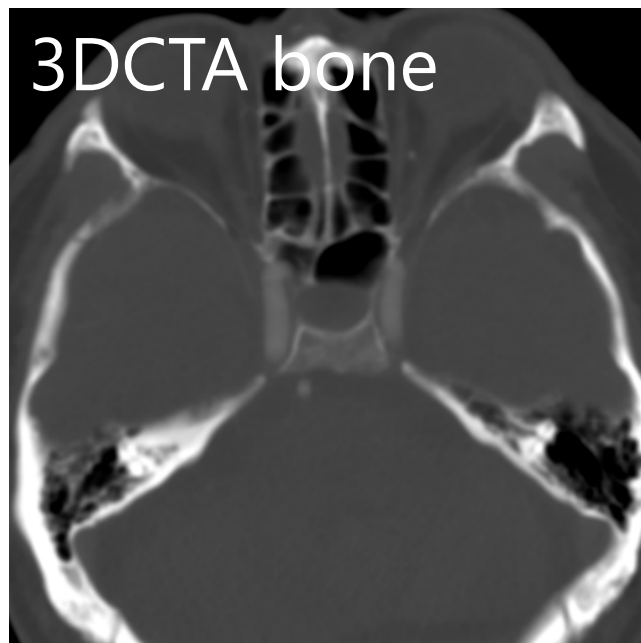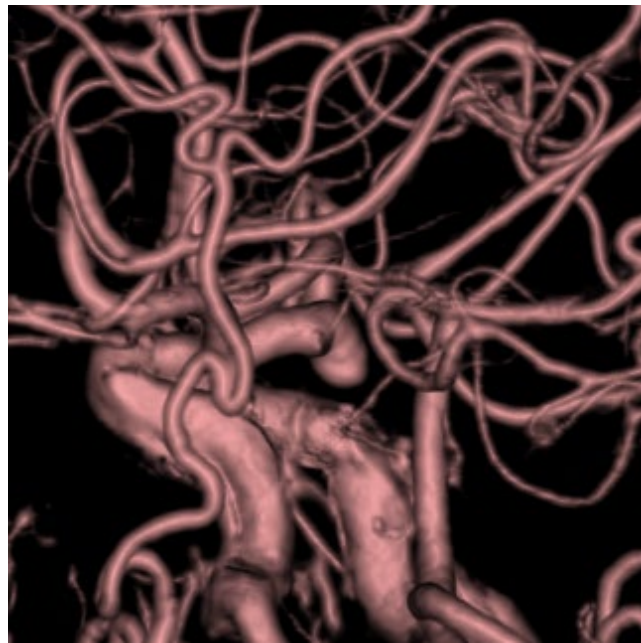
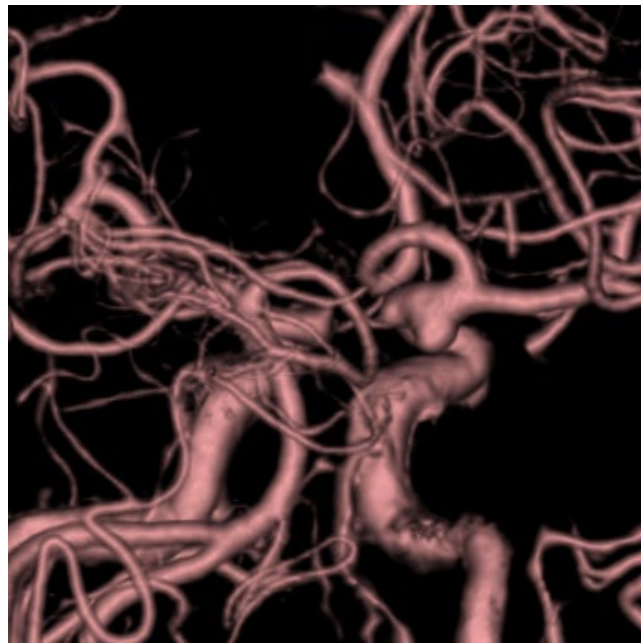
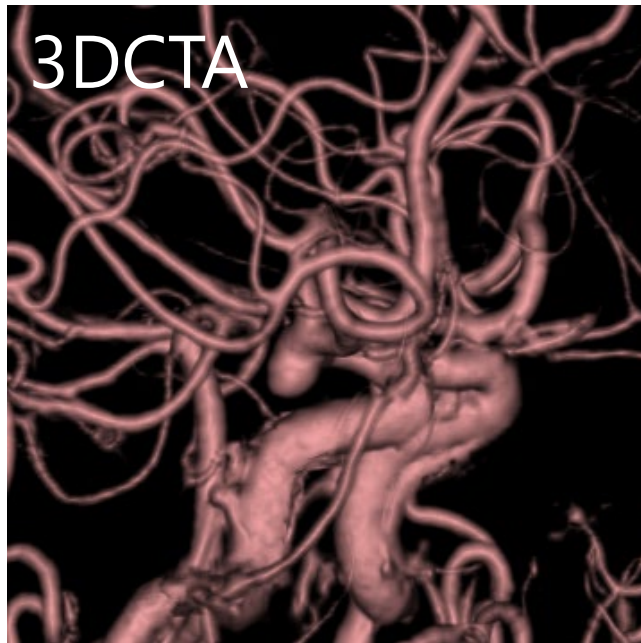# 73歳男性

## Unruptured Rt IC-AChoA Aneurysm

- 【現病歴】 脳ドックで偶然未破裂脳動脈瘤が見つかり、当院へ紹介となった。  
【既往歴】 なし  
【家族歴】 SAHなし







## 術前検討ポイント

---

- 後方（下方）向き，最大径6 mm，広頸動脈瘤
- 動脈瘤と周囲構造物との接触はほぼ認めない
- AChoAはproximal neck近傍のdome内側から起始
- AChoAとdomeとの明らかな癒着なし
- 頭蓋内ICAに石灰化はないが，加齢性動脈硬化の可能性あり

## 検討事項

---

- 治療モダリティの選択
- 開頭、血管内それぞれの長所と問題点