

## Case 1

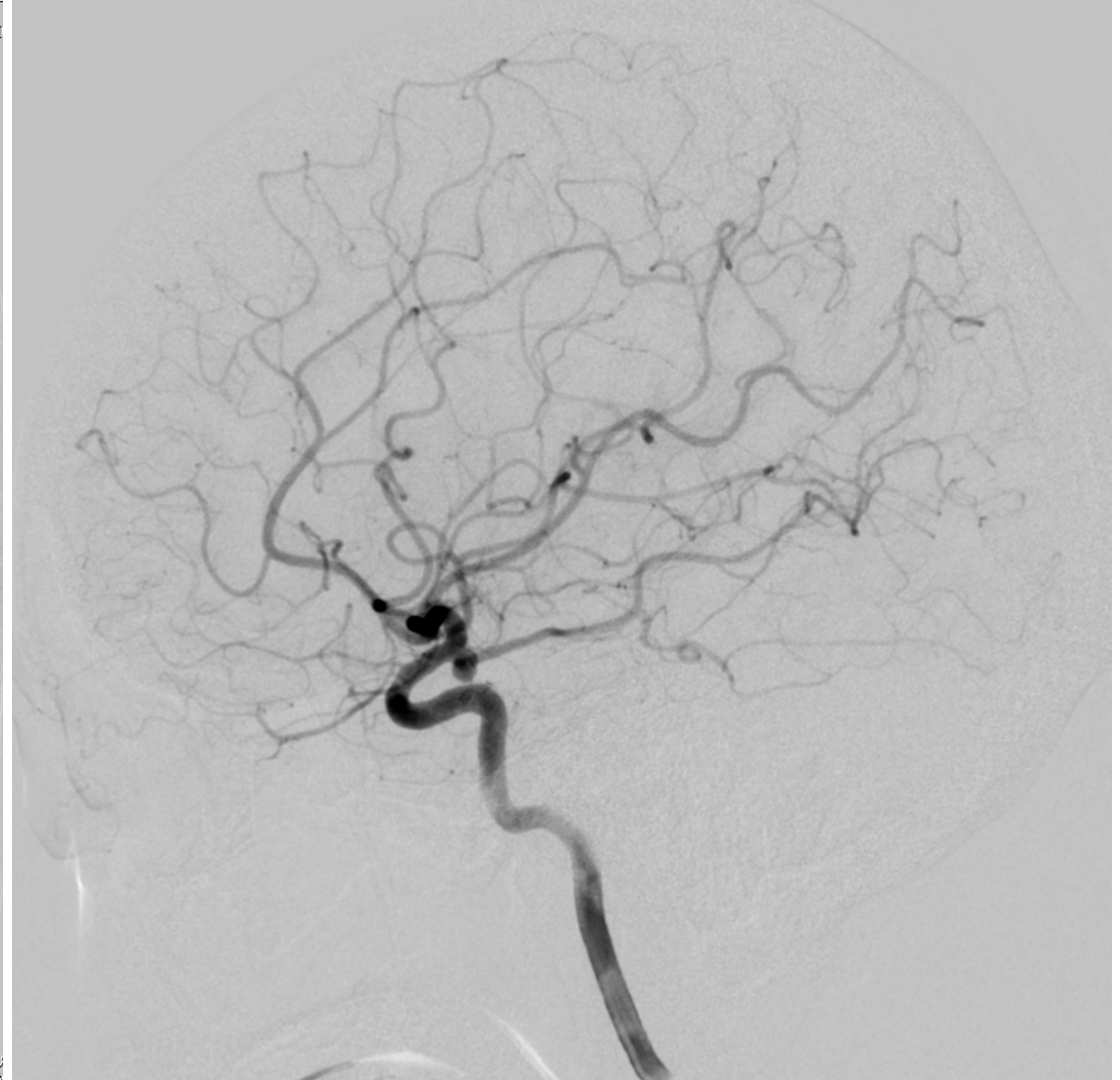
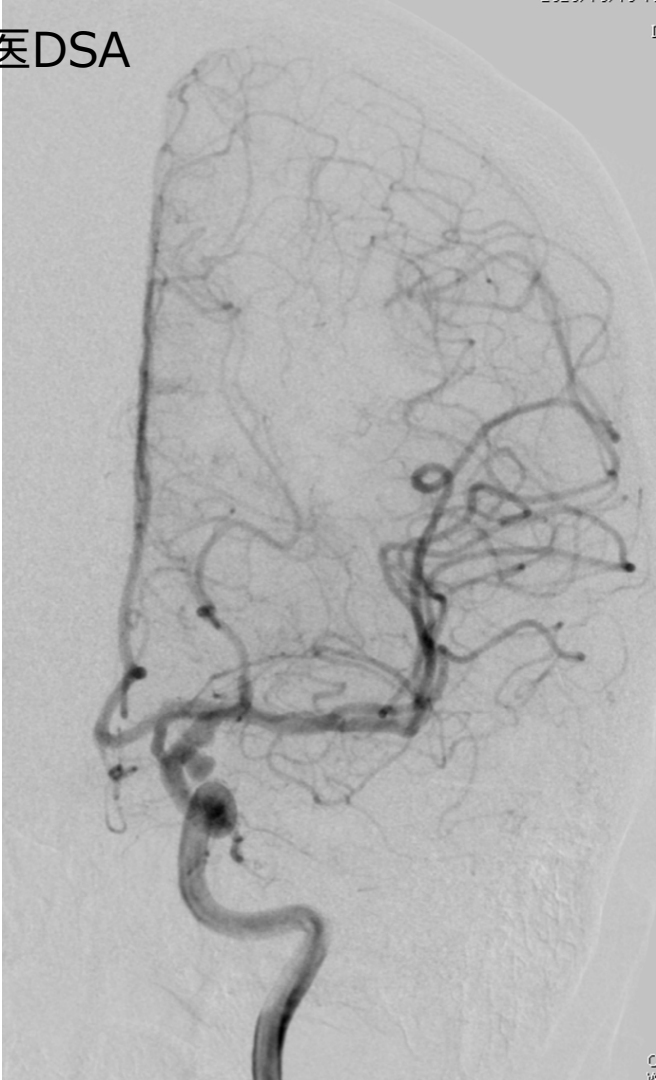
51F

Lt. IC-Pcom aneurysm  
(unruptured)

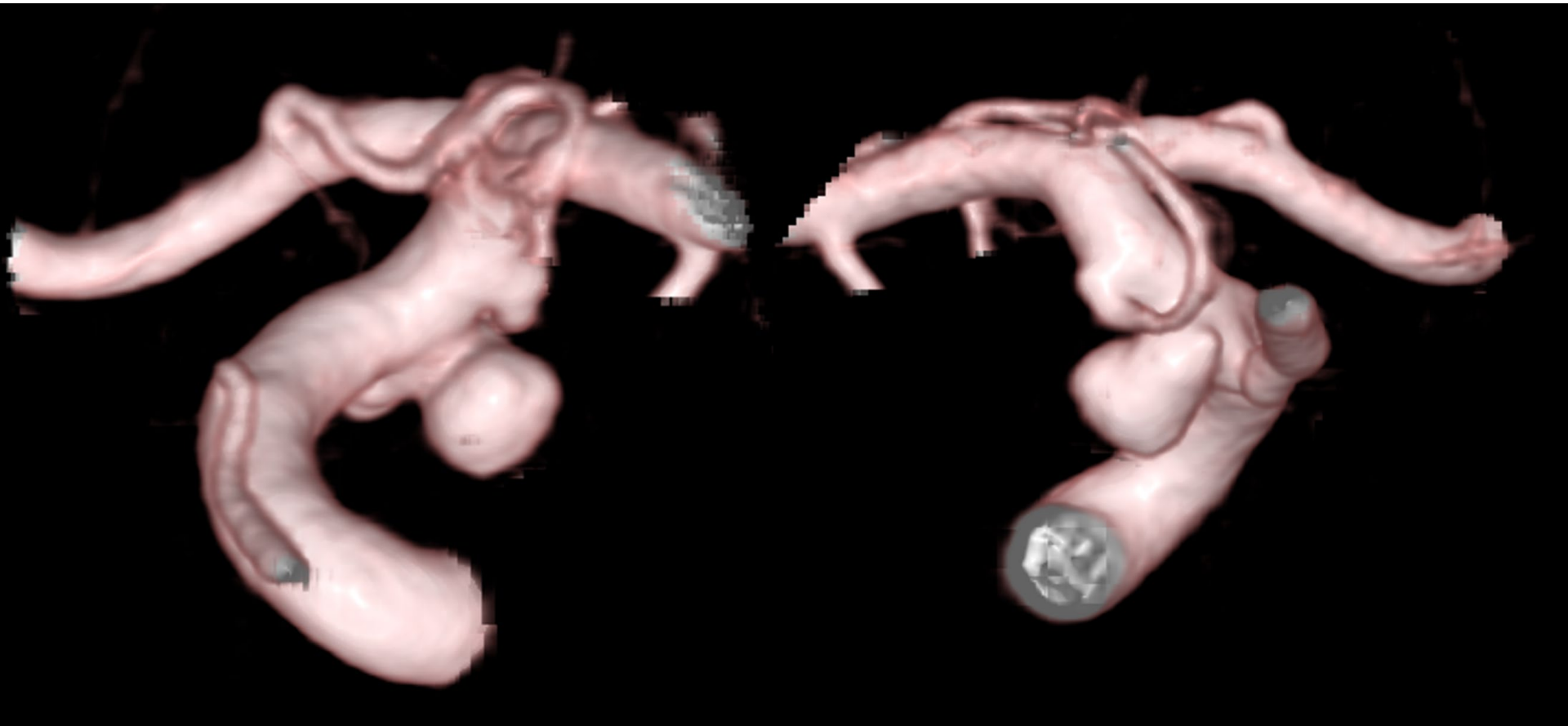
## Case 1 51F

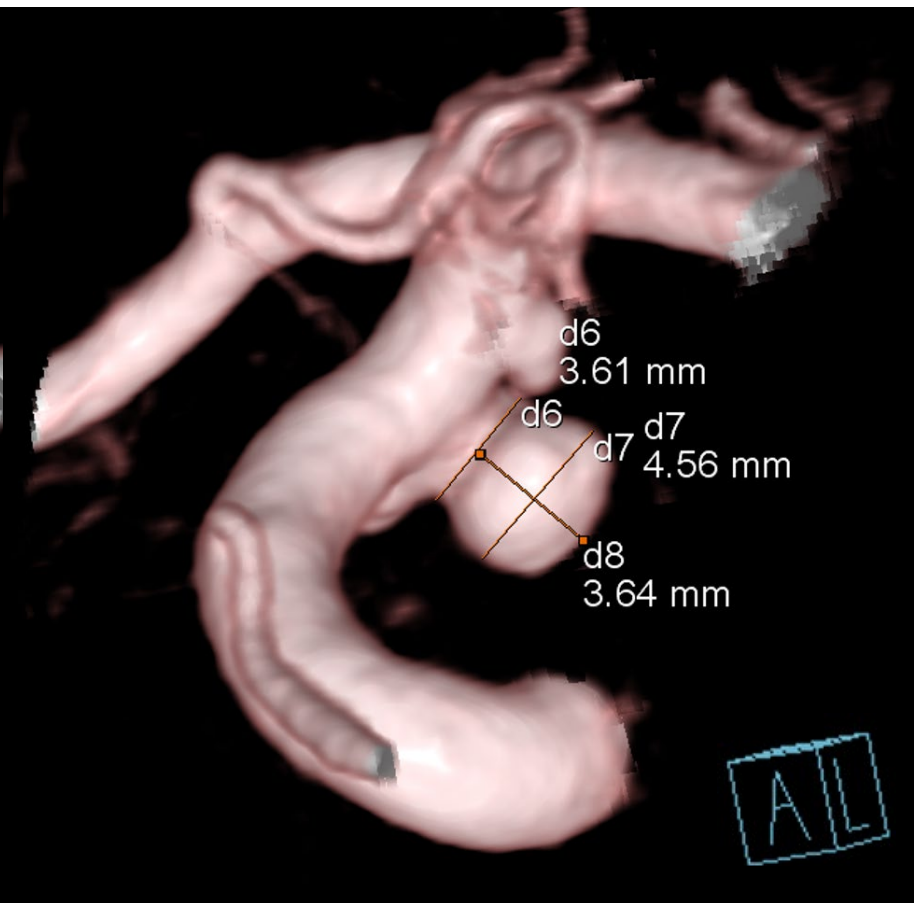
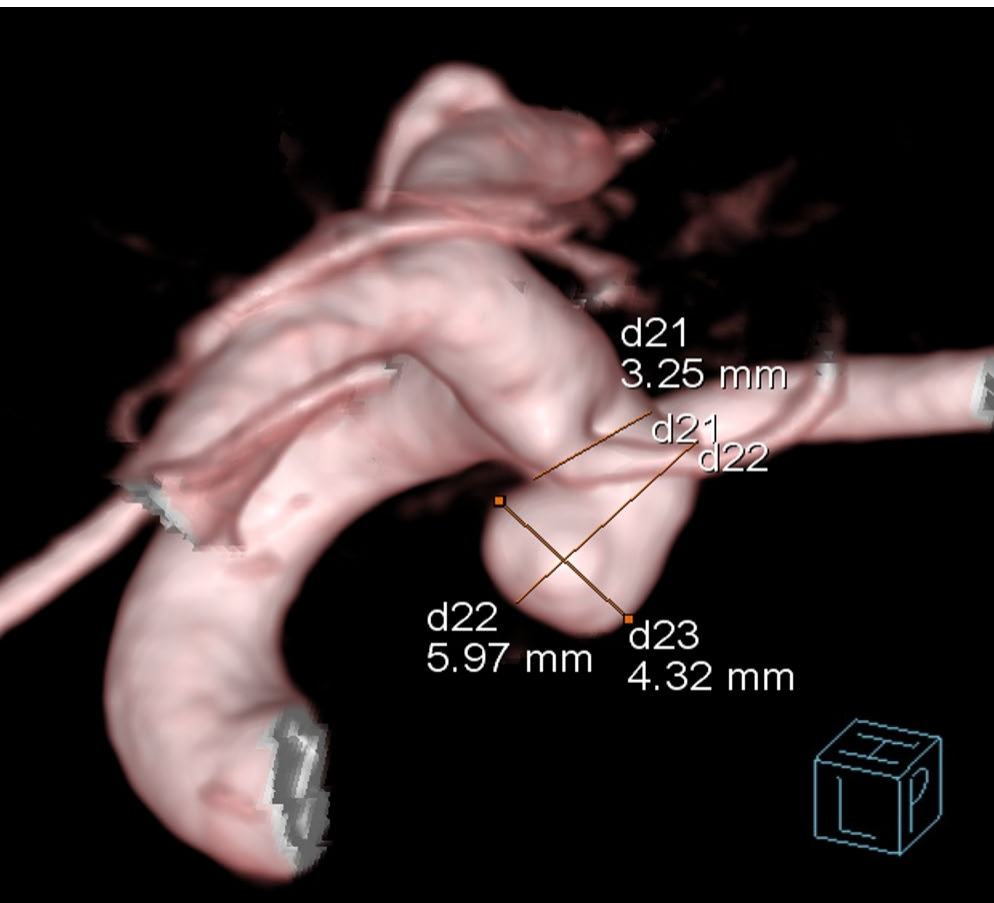
現病歴	めまいの精査で左内頸動脈を指摘。 前医でDSA施行→IC-PCom AN 不整形、最大径6mm。 自然予後と治療リスクを説明、本人は根治的治療を強く希望。治療目的に紹介受診。
既往歴	子宮筋腫(手術歴あり)
内服薬	定期内服薬なし
生活歴	特記すべき事項なし
現症	異常所見なし 身長161cm、体重56kg

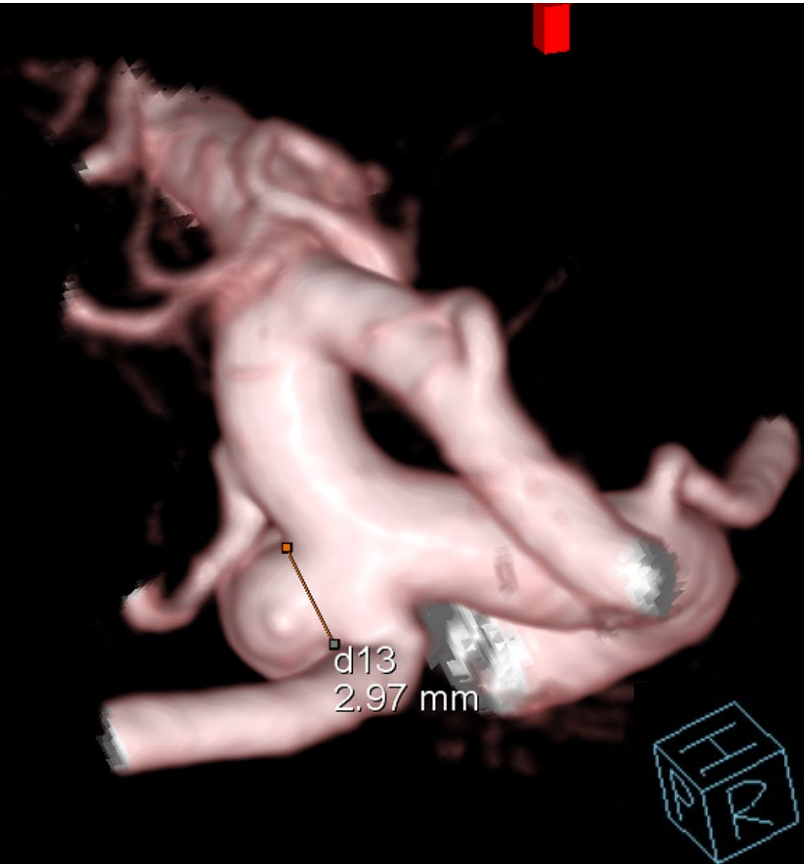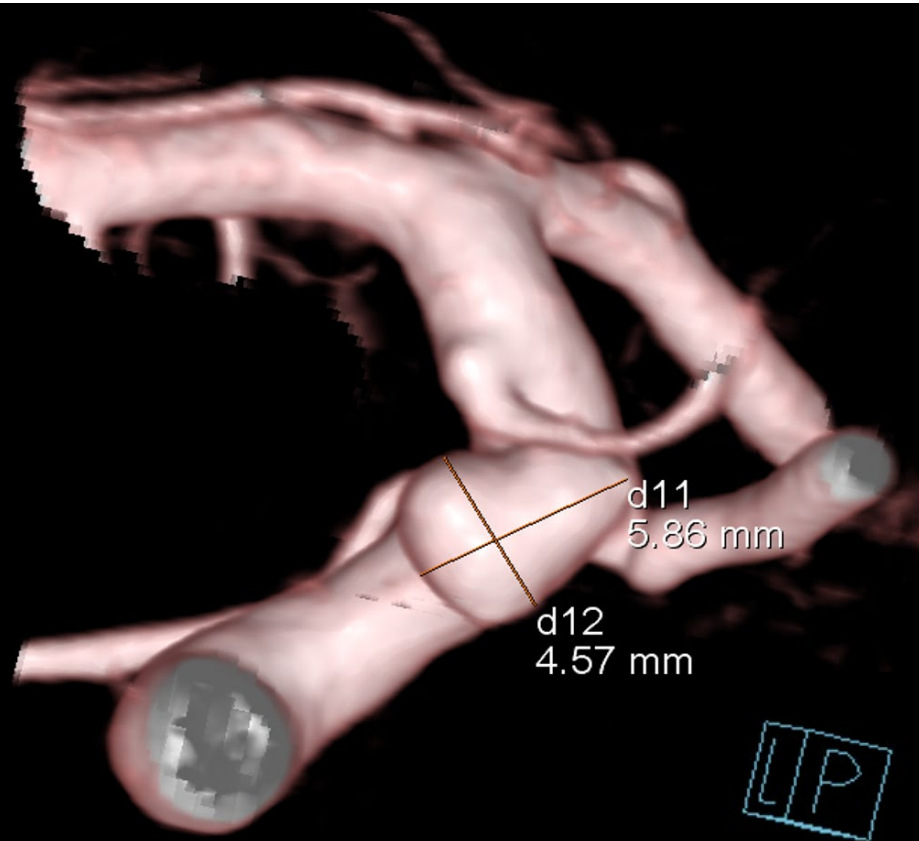
前医DSA

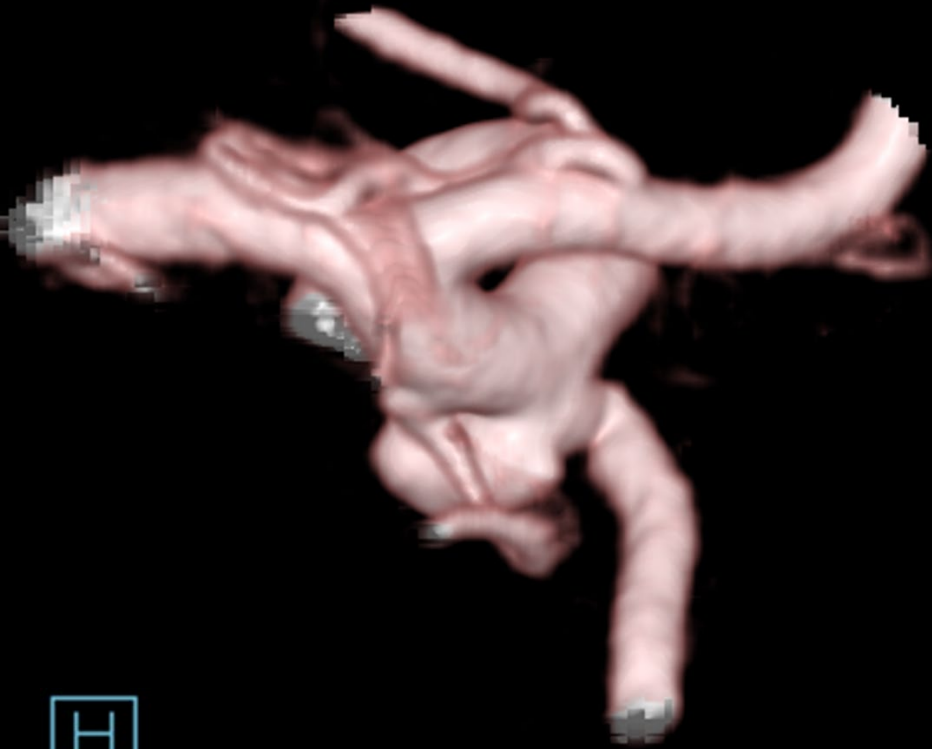


# 前医DSA

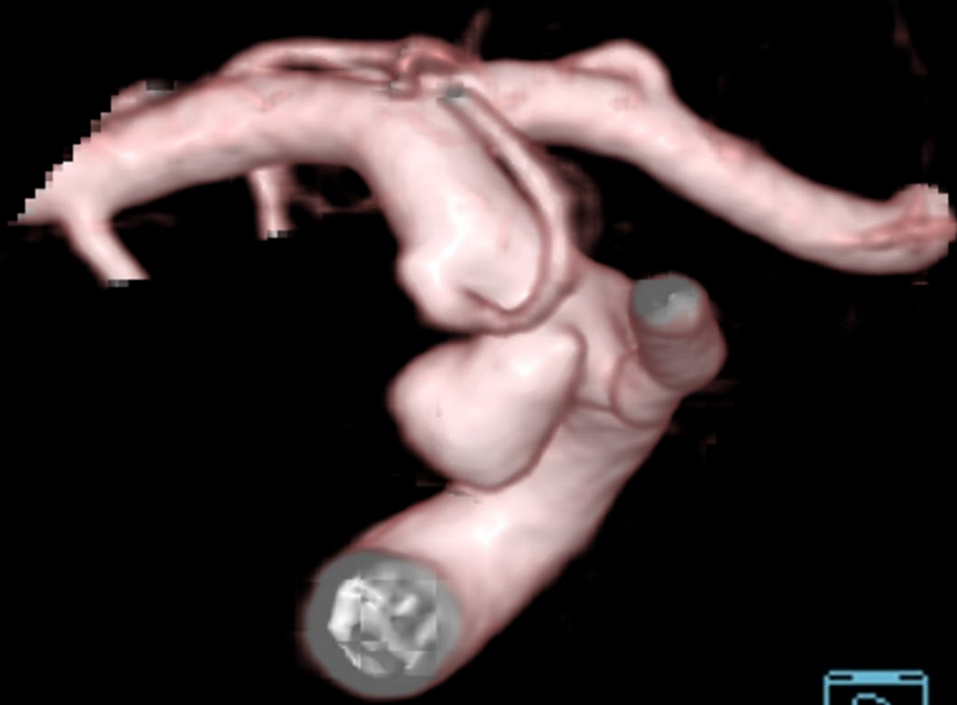








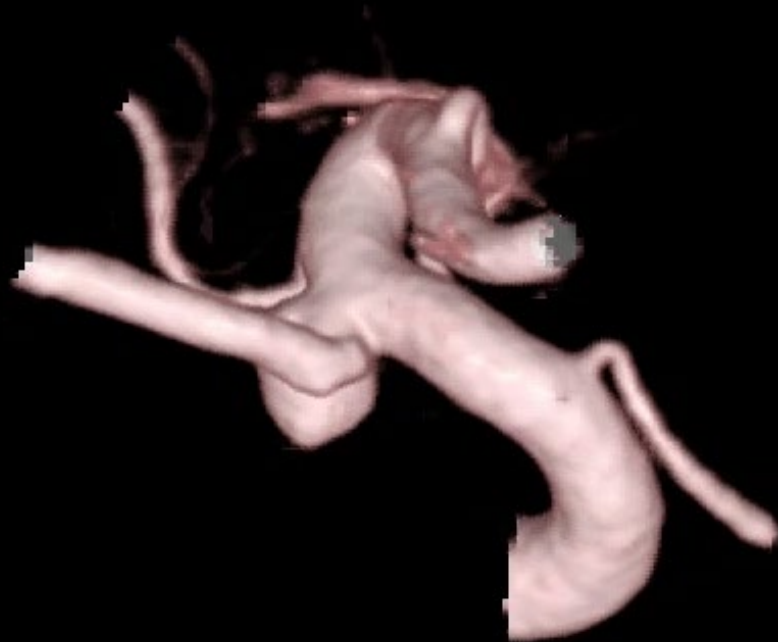P  
H



P



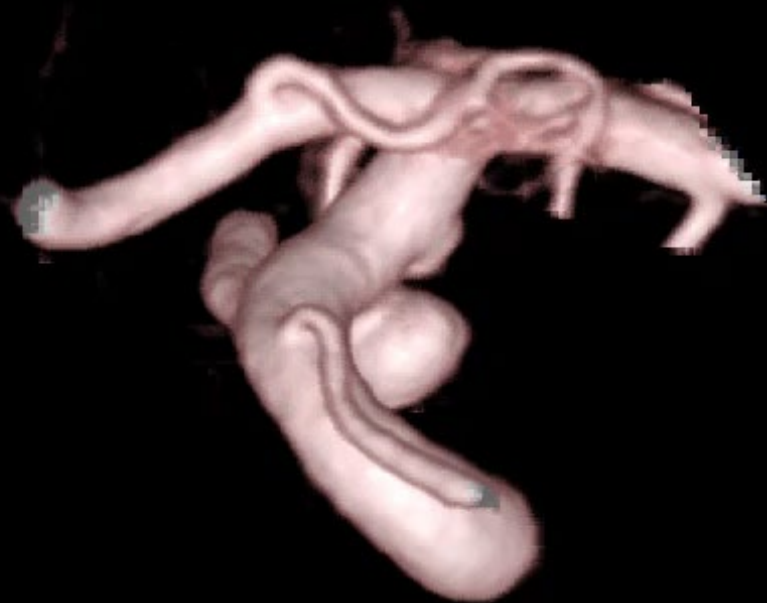3D movie 1 (横回転)



1 cm

R

3D movie 2 (縦回転)



1 cm

A



## Case 1 summary

- ✓ 未破裂IC-PCom動脈瘤
- ✓ PcomはFetal type
- ✓ NeckとPcomは分離可能
- ✓ Neck付近にbleb

## To be discussed...

- ✓ 治療は？ 血管内治療？ 直達手術？
- ✓ 血管内治療の場合
  - ①coiling ②SAC ③ Y- or T-stenting④ FD (+ coil)