

破裂内頸動脈C2部大型動脈瘤

近畿大学医学部 脳神経外科
眞田寧皓

症例：59歳 女性 破裂IC C2 大型動脈瘤

【現病歴】

起床時より激しい頭痛を自覚したが様子を見ていた。頭痛が軽減しないため3日目に近医受診。CT, MRIでくも膜下出血と診断され当院紹介。

【既往歴・家族歴】

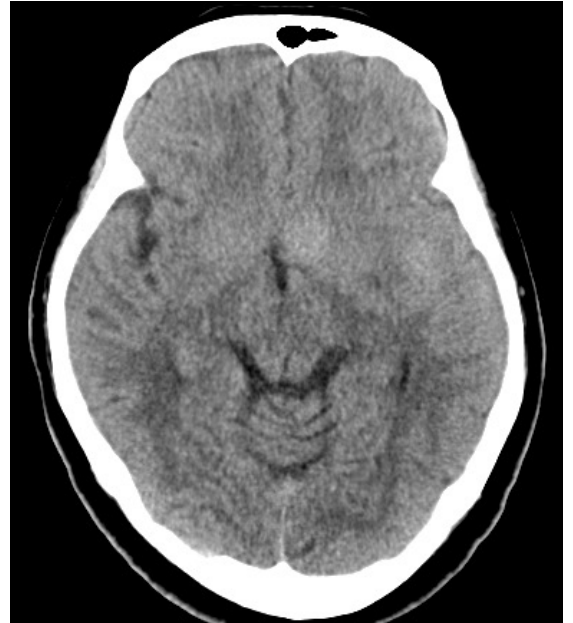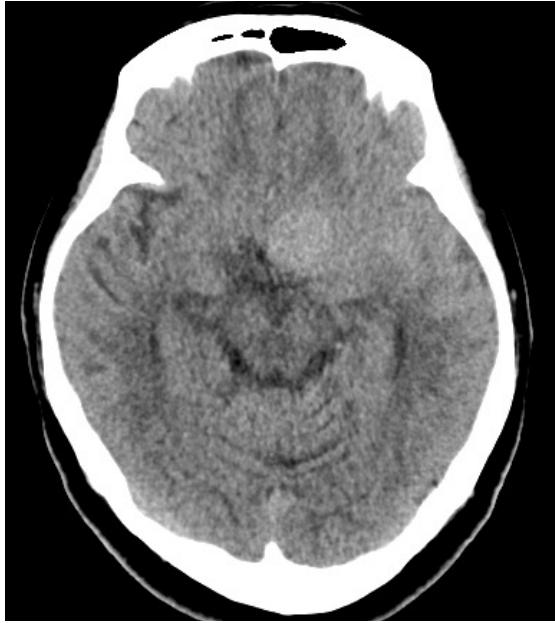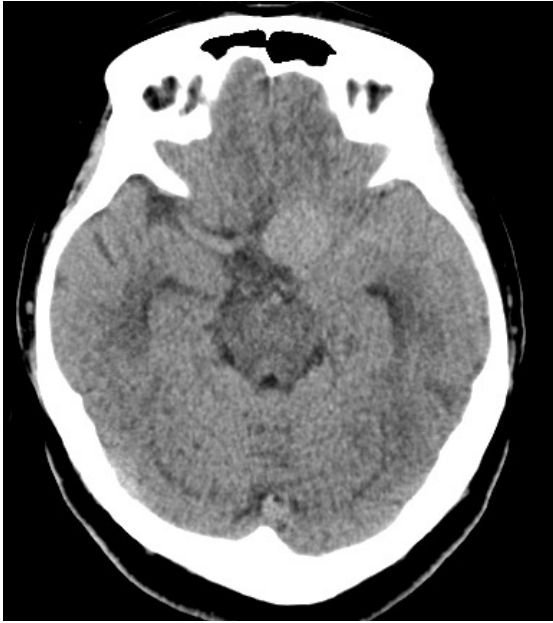特記すべきことなし

【入院時現症】

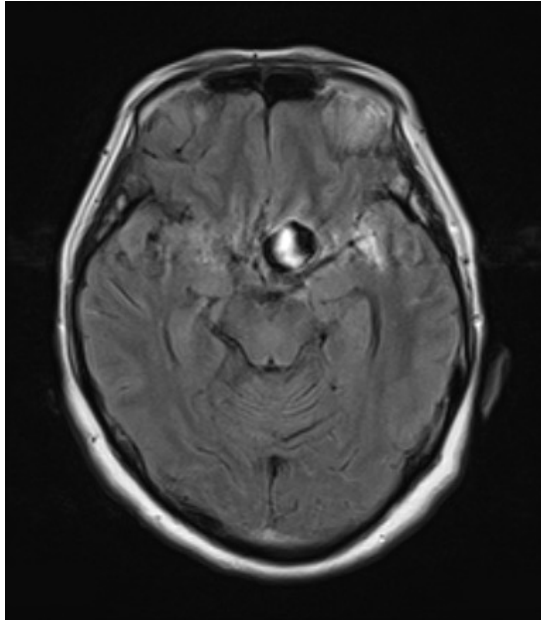
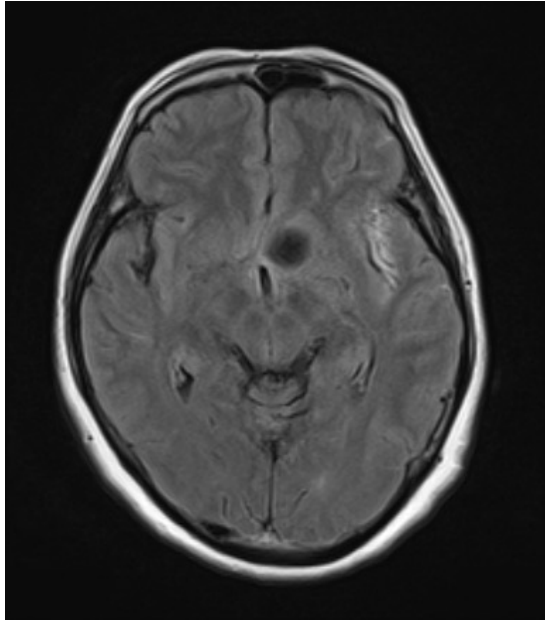
意識レベルはJCS 1, GCS 15

麻痺や視機能異常などの神経学的異常は認めず。

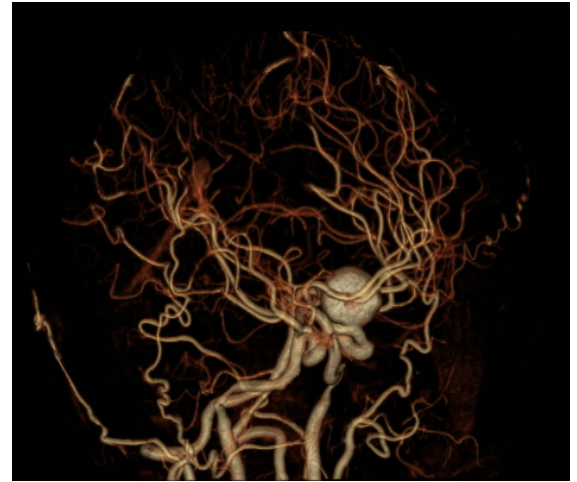
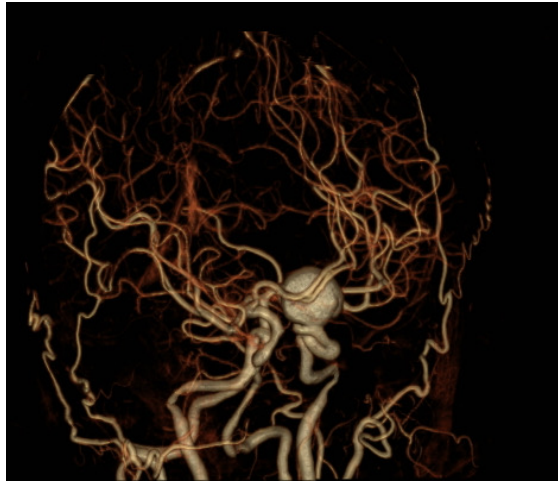
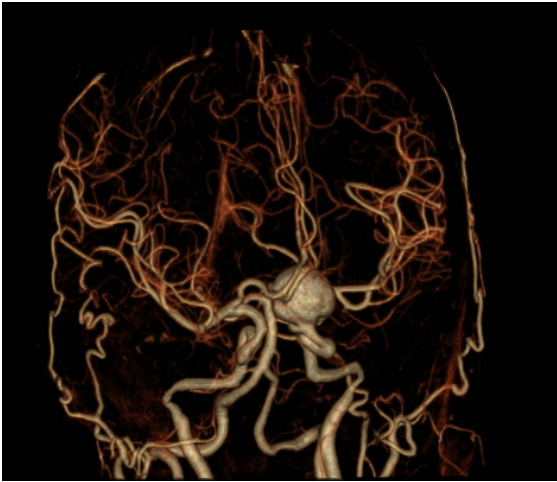
【初診時単純CT】



【初診時FLAIR】



【入院時CTA】



【入院時angio】

